This is a digital copy of a book that was preserved for generations on library shelves before it was carefully scanned by Google as part of a project to make the world's books discoverable online.

It has survived long enough for the copyright to expire and the book to enter the public domain. A public domain book is one that was never subject to copyright or whose legal copyright term has expired. Whether a book is in the public domain may vary country to country. Public domain books are our gateways to the past, representing a wealth of history, culture and knowledge that's often difficult to discover.

Marks, notations and other marginalia present in the original volume will appear in this file - a reminder of this book's long journey from the publisher to a library and finally to you.

Usage guidelines

Google is proud to partner with libraries to digitize public domain materials and make them widely accessible. Public domain books belong to the public and we are merely their custodians. Nevertheless, this work is expensive, so in order to keep providing this resource, we have taken steps to prevent abuse by commercial parties, including placing technical restrictions on automated querying.

We also ask that you:

+ *Make non-commercial use of the files* We designed Google Book Search for use by individuals, and we request that you use these files for personal, non-commercial purposes.
+ *Refrain from automated querying* Do not send automated queries of any sort to Google's system: If you are conducting research on machine translation, optical character recognition or other areas where access to a large amount of text is helpful, please contact us. We encourage the use of public domain materials for these purposes and may be able to help.
+ *Maintain attribution* The Google "watermark" you see on each file is essential for informing people about this project and helping them find additional materials through Google Book Search. Please do not remove it.
+ *Keep it legal* Whatever your use, remember that you are responsible for ensuring that what you are doing is legal. Do not assume that just because we believe a book is in the public domain for users in the United States, that the work is also in the public domain for users in other countries. Whether a book is still in copyright varies from country to country, and we can't offer guidance on whether any specific use of any specific book is allowed. Please do not assume that a book's appearance in Google Book Search means it can be used in any manner anywhere in the world. Copyright infringement liability can be quite severe.

About Google Book Search

Google's mission is to organize the world's information and to make it universally accessible and useful. Google Book Search helps readers discover the world's books while helping authors and publishers reach new audiences. You can search through the full text of this book on the web at `http://books.google.com/`

HC 4MYW Z

Digitized by Google

25. A. 389

BOSTON
MEDICAL LIBRARY
8 THE FENWAY

Digitized by Google

Digitized by Google

Digitized by Google

FACULTÉ DE MÉDECINE DE PARIS

DES

FIBROMES UTÉRINS

AU POINT DE VUE

DE LA GROSSESSE ET DE L'ACCOUCHEMENT

102

THÈSE

PRÉSENTÉE AU CONCOURS POUR L'AGRÉGATION

(Section de chirurgie et d'accouchements)

et soutenue à la Faculté de médecine de Paris

PAR

LE Dr R. LEFOUR

« La science est loin d'être faite sur ce « point important, qui est digne de toutes les « méditations des chirurgiens. »

(DEPAUL. Société de chirurgie, séance du 12 août 1868).

BOSTON MEDICAL LIBRARY
APR 29 1911

Avec 9 gravures sur bois et 2 planches en lithographie

PARIS
OCTAVE DOIN, LIBRAIRE-EDITEUR
8, PLACE DE L'ODÉON, 8

1880

Digitized by Google

25 A. 389
9196

Digitized by Google

A MON EXCELLENT AMI LE Dr P. BUDIN

Chef de Clinique d'accouchement,
Professeur agrégé à la Faculté de Médecine de Paris,

Affectueux hommage de son élève

LE Dr R. LEFOUR

Professeur agrégé à la Faculté de Médecine de Bordeaux.

Paris, le 13 Juillet 1880.

Digitized by Google

Digitized by Google

DES

FIBROMES UTÉRINS

AU POINT DE VUE

DE LA GROSSESSE ET DE L'ACCOUCHEMENT

INTRODUCTION.

Le sujet de thèse qui nous est imposé : « *Des fibromes utérins, au point de vue de la grossesse et de l'accouchement,* » sans être absolument nouveau, n'a pas une histoire bien ancienne. Cependant la littérature médicale française et étrangère est déjà riche en faits intéressants, qui ont été l'occasion d'un grand nombre de travaux recommandables. Le devoir qui nous incombe, est de grouper ces matériaux épars et d'en faire un tout, qui représente aussi exactement que possible l'état actuel de la science.

Pour atteindre ce but, diverses voies nous étaient offertes : nous avons peut-être choisi la plus pénible, mais c'est avec la conviction d'avoir pris la plus sûre. Après avoir réuni un grand nombre d'observations puisées dans les recueils français, allemands, américains, anglais et

Digitized by Google

italiens, nous nous sommes mis à l'œuvre pour coordonner les résultats de nos investigations et arriver par la collection des faits à la connaissance de la vérité.

« Rien, sans doute, disait Levret dans son mémoire de 1749, n'était plus capable de concourir à nos vues que l'emploi d'une nombreuse collection de faits qui, dans un examen analytique, mis en comparaison et en opposition les uns avec les autres, peuvent, mieux que tous les raisonnements, fournir des lumières capables de guider dans les connaissances des causes et des signes de ces maladies (tumeurs fibreuses de l'utérus) et fixer les véritables indications qui doivent diriger dans leur traitement. »

La plupart des observations qui servent de base à cette étude sont relatées dans des tableaux où le lecteur retrouvera sans peine tout ce qu'elles présentent d'intéressant, ainsi que l'indication bibliographique exacte de la source à laquelle nous avons puisé.

Mais, il est un certain nombre d'autres faits, que nous avons tenu à publier avec tous leurs détails; les uns, parce qu'ils faisaient époque dans l'histoire de la question, les autres parce qu'ils étaient encore inédits et qu'ils venaient à l'appui de certaines idées encore discutées.

Dans un court aperçu historique, nous avons rappelé les travaux de nos devanciers, depuis les temps hippocratiques jusqu'à nos jours. Puis, après quelques mots sur l'étiologie et la pathogénie encore peu connues des fibromes, nous avons étudié sous le titre « *Anatomie et physiologie pathologiques* » :

1° L'existence physiologique (1) des corps fibreux, c'est-à-dire l'état de ces tumeurs en dehors de toute activité fonctionnelle de l'utérus ;

(1) Demarquay et Saint-Vel. Traité clinique des maladies de l'utérus.

Digitized by Google

2° Leur existence extra-physiologique, c'est-à-dire les modifications qu'ils subissent sous l'influence de la menstruation, de la grossesse et de la ménopause (Etats extra-physiologiques de Verneuil).

3° Leur existence pathologique (1), c'est-à-dire les diverses altérations morbides dont ils peuvent être le siège, aussi bien à l'état de vacuité que pendant la gestation et après l'accouchement.

Nous avons alors recherché l'influence que les fibromes utérins pouvaient exercer :

1° Sur la fécondation et sur la marche de la grossesse ;

2° Sur l'accouchement et sur la délivrance ;

3° Sur les suites de couches.

Les signes qui permettent de reconnaître ces tumeurs, les complications auxquelles elles donnent lieu, les dangers qu'elles font courir à la mère et à l'enfant, le traitement qui leur est applicable, ont particulièrement attiré notre attention.

Dans cette étude, nous nous sommes largement inspiré des travaux de nos maîtres et c'est pour nous une satisfaction bien grande que d'avoir vu les faits accumulés venir confirmer les idées qu'ils avaient émises.

(1) Demarquay et Saint-Vel. Loc. cit.

Digitized by Google

CHAPITRE PREMIER

HISTORIQUE.

Parmi les notions scientifiques que nous avons recueillies sur notre sujet, les unes ont trait uniquement à la question obstétricale; les autres, plutôt du domaine de la clinique ou de la pathologie générale, ne peuvent néanmoins être passées sous silence. Parfois, en effet, elles marquent une époque dans l'histoire des tumeurs fibreuses; parfois aussi elles constituent un trait d'union entre deux ou plusieurs travaux faits à différents points de vue, mais convergeant vers le même but. Nous insisterons, d'une façon toute particulière, sur ce qui a trait à l'influence des tumeurs fibreuses sur la fécondation, le grossesse, l'accouchement et les suites de couches.

L'histoire des fibromes utérins peut se diviser en trois grandes périodes : la première s'étendra des temps les plus reculés à l'année 1749, époque à laquelle parut le mémoire de Levret ;

La seconde de 1749 à 1868-1869, années de la discussion célèbre à la Société de chirurgie de Paris ;

La troisième de 1868-69 à nos jours.

Première période. — Dans son livre V des Epidémies, Hippocrate cite le cas d'une femme ayant accouché depuis environ une quarantaine de jours et expulsant spontanément une tumeur : « C'était une chair; le ventre s'affaissa et disparurent tous les gonflements, l'écoulement terne et le sang fétide; la femme guérit. » Le père de la médecine

Digitized by Google

nota le fait, comme superfétation supposée. Plus tard, Moschion, dans son livre « Sur la nature des femmes », mentionne certaines tumeurs utérines, véritables môles, qu'il appelle poulpes. Bientôt Galien et surtout Aétius en étudient les caractères macroscopiques; frappés de leur consistance différente, ils en reconnaissent deux variétés : les polypes durs et les polypes mous. Au VIIIe siècle, Paul d'Egine (De re medicâ, livre III) leur donne le nom de cercosis et de scléromes.

Chez les Arabes, on les trouve signalées par des auteurs très anciens : Al-Hussain, Abu-Ali, Abul-Kasem, Abulcasis, Alzaharavius, et beaucoup plus tard en Allemagne par Eucharius et Rosslin.

Dans son histoire de l'obstétrique, en Italie, Corradi cite la première observation intéressant directement l'accoucheur. Il rapporte comment au XVIe siècle (1530), Bérenger de Carpi, vit, avec Léon de Laenza, une femme morte par le fait de la présence d'un très gros fibroïde de l'utérus.

Trente-deux ans plus tard, en 1562, Ambroise Paré écrit dans son traité (De generatione, chap. XLI) : « Il ne faut douter que, tout ainsi il se fait des pierres à la vessie, aussi s'en fait-il à la matrice, et la femme a souvent des espreintes comme si elle voulait accoucher. » En 1621, Guillemeau (Œuvres de chir. Heureux acc., livre I, p. 29) donne, sous le nom de môles pendantes, une description très exacte des polypes fibreux et de leur développement. En 1646, Fabrice de Hilden, (Obs. chir., cent., I obs. XLVII, p. 189), relate l'observation d'une dame qui avait une môle que l'on prenait pour un fœtus, et celle d'une femme atteinte de fibromes volumineux du col, dont l'accouchement qui durait depuis six jours, se termina par la rupture de l'utérus ;

Digitized by Google

à l'autopsie on trouva la tête de l'enfant passée dans l'abdomen.

Paullinus, (Ephemerides nat. curiosorum, dec. II. an V. Appendice. Obs. 108. 1686) cite le cas d'une femme qui resta en travail pendant trois jours : croyant à la présence d'un autre enfant, on exerça des tractions sur la tumeur. La femme étant morte le lendemain, on fit l'autopsie. « L'utérus ouvert, on trouva presque au niveau de l'orifice interne, qui était plus long, une tumeur fibreuse de la grosseur d'une tête de fœtus... Dans la paroi postérieure de l'utérus étaient plusieurs tumeurs de même constitution. »

De Haen signale les tumeurs fibreuses, comme causes d'accouchement laborieux, à l'occasion d'un fait auquel il a assisté, un accouchement rendu impossible par la présence d'un corps fibreux. En 1715, Amand (Nouv. obs. sur la pratique des acc., p. 156) parle d'une tumeur fibreuse prise pour la tête ou les fesses d'un enfant : « L'accouchement fut impossible et toutes les parties du corps cédèrent par la pourriture.» Enfin, dans les Mémoires de l'Académie de chirurgie (1748. t. II, p. 137), Louis écrit : « La stérilité est un effet nécessaire d'un corps étranger dans l'utérus. »

Deuxième période. — Jusqu'à présent, nous n'avons trouvé ça et là que quelques observations. Un horizon nouveau va s'ouvrir avec le mémoire de Levret, 1749. (Mémoires de l'Académie de chirurgie, t. III). Signes, diagnostic différentiel des fibromes avec les descentes et les renversements de la matrice et du vagin, expulsion spontanée des tumeurs fibreuses ; mode de traitement et ligature en particulier, tout y est traité en maître. Mais le chapitre de beaucoup le plus important pour nous est le troisième. Contrairement

Digitized by Google

à l'opinion un peu trop absolue de Louis, Levret admet et prouve que des femmes atteintes de fibromes utérins, même alors que ces tumeurs sont implantées dans l'intérieur de la matrice, peuvent concevoir. Il cite à l'appui de cette affirmation trois observations, dont une personnelle et deux appartenant à Guiot et à Boudon. Mais Levret ne veut pas être trop affirmatif et il ajoute que le point d'implantation, le volume, ou d'autres circonstances fortuites, peuvent gêner le développement du fœtus et entraver la marche de la grossesse, comme dans le cas de Thoumain. Dans cette observation essentiellement instructive, on voit une tumeur du volume d'un œuf de poule, au début, devenir, sous l'influence de la grossesse, égale à la tête d'un nouveau-né et déterminer un avortement.

A Levret revient l'honneur d'avoir, le premier, groupé un certain nombre de faits, de les avoir examinés, étudiés scrupuleusement, et d'avoir tiré des déductions d'une importance telle, que Malgaigne écrivait, dans sa thèse d'agrégation (1832), à propos de ce mémoire : « Les découvertes les plus récentes se trouvent en germe dans ces admirables travaux. »

Une question importante restait encore à élucider : l'anatomie pathologique des tumeurs fibreuses. En 1761, Morgagni, dans ses lettres, écrit que ces néoplasmes sont destinés à subir la dégénérescence cancéreuse ; Hunter et Baillie les décrivent sous le nom de « fleshy tubercles » et Chambon leur conserve celui de scléromes. La question du traitement est effleurée par Simon, dans ses recherches sur l'opération césarienne (Mémoires de l'Acad. de chirurgie, 1763). En 1791, paraissait à Florence un petit opuscule de Vincenzo Michelacci, intitulé : « Histoire d'un accouchement difficile avec complication ; opération. » L'ob-

Digitized by Google

stacle à l'accouchement résidait dans le prolapsus du vagin et la présence d'une tumeur solide et ronde, qui était dans l'orifice utérin : la tumeur fut coupée ; on appliqua le forceps sur la tête du fœtus et on eut une fille vivante. » Mais, si Levret, dans un éclair de génie, entrevit tout ce que les recherches cliniques modernes devaient confirmer, il appartenait à Bichat de décrire la véritable nature anatomique des tumeurs fibreuses, d'étudier leur tissu et leurs transformations (Anatomie générale, 1801). Bientôt paraissent le mémoire de Bayle (Journal de médecine, 1802); celui de Ph. Roux (1809); les travaux de Lefaucheux, Cullerier, Dupuytren, Lisfranc, Cruveilhier et Velpeau. Au point de vue purement obstétrical, nous ne saurions passer sous silence une série d'observations de tumeurs fibreuses, causes de dystocie pendant l'accouchement : Chaussier (Bull. de la Fac. de méd., 1813, t. III, p. 300); Béclard, (1820); Mme Lachapelle (Mémoires, t. III); Boivin et Dugès; Deneux (Lancette française, 1829); D'Outrepont (Arch. génér. de médecine, t. XXIII, 1830).

En 1829, Hervez de Chégoin (Journal de médecine), insiste sur l'enveloppe du polype, et, trois ans plus tard, Malgaigne, dans sa thèse d'agrégation, traite, au point de vue chirurgical, les tumeurs fibreuses de l'utérus, avec le talent que l'on sait.

A peu près vers la même époque, parut en Angleterre (in Guy's hosp. Reports, 1836, vol. I) un Mémoire d'Ashwell, qui devait avoir un grand retentissement. Se basant sur ce fait, que dans un certain nombre de cas, à la fin de la grossesse, les tumeurs fibreuses avaient subi le ramollissement putride, altération qui les rendait dangereuses pour la vie de la femme, l'auteur anglais en arrivait à cette conclusion : « On doit, dans pareils cas, pro-

Digitized by Google

voquer l'accouchement prématuré, comme moyen thérapeutique propre à prévenir le danger de l'inflammation de mauvaise nature. » La même année, Ingleby, (in Edimb. med. and surg. Journal), consacrait dans son travail (sur la dystocie des parties molles) un long chapitre aux corps fibreux de l'utérus, et en particulier à la variété sous-péritonéale. Ce savant clinicien signale l'influence de la grossesse sur le développement de ces tumeurs, développement qui permettait à l'observateur, parfois même à la malade, d'en reconnaître l'existence jusqu'alors inaperçue. Il étudie leurs diverses formes, leurs modifications, discute même la conduite à tenir dans les cas où la femme ne pourrait accoucher ; mais, tandis qu'Ashwell s'était déclaré partisan, peut-être trop absolu, de l'avortement provoqué et de l'accouchement prématuré, Ingleby en restreignait les indications, et faisait, d'une méthode générale, un excellent moyen de traitement, dans tel ou tel cas particulier. Cependant il paraît ignorer complétement la question de l'évolution spontanée du travail dans les cas de tumeurs de l'excavation.

En Allemagne, Nœgele étudie les tumeurs fibreuses parmi les causes de dystocie des parties molles, et Puchelt (Comment. de tumoribus in pelvi partum impedientibus. Heidelberg, 1840), essaie de classer les nombreuses observations qu'il a pu recueillir.

Depuis lors, des travaux intéressants à divers points de vue, ont paru. Nous ne pouvons que les indiquer pour le moment; dans la suite, nous saurons leur reconnaître toute l'importance qu'ils méritent :

1842. W. Lever, in Guy's hosp. Reports. London. « Sur les tumeurs qui mettent obstacle à l'accouchement. »

1843. Mémoire d'Amussat.

Digitized by Google

1844. Mémoire d'Oldham (Guy's hosp. Reports.), analysé par Danyau, dans le Journal de chirurgie de Malgaigne, p. 184 .

1846. Danyau. « Recherches sur les polypes fibreux de l'utérus qui compliquent la grossesse et l'accouchement et sur le traitement qu'ils réclament. » (Journ. de chir. de Malgaigne.)

1846. A. Forget. « Travail sur les corps fibreux et les polypes considérés pendant la grossesse et l'accouchement. » (Bull. de thérap., 1846, t. XXX, p. 261.)

1850. Jarjavay. (Thèse de concours d'agrégation.)

1856. Waller (Diseases of Women), écrit : « Que les polypes fibreux diminuent le nombre des conceptions et augmentent celui des avortements. »

1857. Soc. de chir. de Paris. A la suite d'une communication faite par M. Huguier, une discussion à laquelle prennent part Cazeaux et Danyau, s'élève sur les modifications imprimées à la grossesse et l'accouchement dans le cas de tumeurs fibreuses de l'utérus.

1860. Guyon (thèse d'agrég.) traite dans un chapitre plein d'intérêt la question au point de vue obstétrical.

1860. Tarnier (thèse d'agrég.) relate une observation très intéressante, que lui a communiquée M. Blot.

1864. Etcheverry (thèse de Paris). Les corps fibreux de l'utérus au point de vue de la grossesse, de l'accouchement et des suites de couches.

1864. Dubar (thèse de Paris). Des tumeurs fibreuses qui compliquent la grossesse.

1865. Breslau. (Mon. f. Geb. Bd. XXV, suppl. 122.)

Nous ne saurions terminer cette longue période sans parler des magnifiques travaux de Lebert, Robin, Broca, Virchow, Rokitansky, Cornil et Ranvier, etc., qui, aidés

Digitized by Google

du microscope, sont venus jeter un jour nouveau sur la constitution intime des fibromes.

Troisième période. — Avec les années 1868 et 1869 s'ouvre une ère nouvelle. Alors, a lieu la grande discussion de la Société de chirurgie, à laquelle prirent part les cliniciens les plus éminents : MM. Depaul, Tarnier, Guéniot, Blot, Trélat, et sur laquelle on n'a guère fait que paraphraser jusqu'à ce jour. Puis, parurent successivement en France, en Angleterre, en Allemagne, en Italie, en Amérique, une série de travaux spéciaux que nous nous contentons d'indiquer :

1868. Horwitz. (Petersburg. med. Zeit., p. 249.)

1869. Magdelaine. (Thèse de Strasbourg.)

1869. Toloczinow. (Statistichen daten über die Schwangerschaft ueben uterus fibroiden. (Wien. med. Presse.)

1870. Lambert. (Thèse de Paris.)

1870. Susserott. (Inaug. diss. Rostock.)

1872. Nauss. (Inaug. diss. Halle.)

1873. Sébileau. (Thèse de Paris.)

1876. Demarquay et Saint-Vel. (Traité des maladies cliniques de l'utérus.).

1878. Mangiagalli. (Annali univers. di medicina Milan.)

1878. Gusserow (In Handbuch der Frauenkrankheiten. Stuttgart.)

Il nous paraît inutile d'insister davantage sur les nombreux travaux publiés dans cette dernière période : nous aurons l'occasion d'en parler longuement dans le cours de ce travail : d'ailleurs, le lecteur trouvera à la fin de cette thèse un index bibliographique que nous nous sommes efforcé de rendre aussi complet que possible.

Digitized by Google

CHAPITRE II.

DÉFINITION, SYNONYMIE, FRÉQUENCE.

Les fibromes utérins sont des néoplasmes durs, indolents, d'apparence fibreuse, de volume variable, qui prennent naissance dans le tissu même de l'utérus ; ils appartiennent à la catégorie des tumeurs bénignes.

Ces productions pathologiques ont reçu de nombreuses appellations. Elles ont été décrites sous les noms de tumeurs fibreuses, de corps fibreux de l'utérus par Bayle ; sous celui de fibroïdes par Lebert et Rokitansky. Ce sont des hystéromes pour Broca ; des myomes pour Virchow ; des leiomyomes (λειος lisse, μυς μυος, muscle) pour Zenker ; des tumeurs charnues, des tubercules charnus (fleshy tubercles), pour W. Hunter et Baillie ; des tumeurs fibro-tendineuses pour Muller ; des pilomes ou tumeurs pileuses pour Münz en raison de l'enchevêtrement des fibres qui les constituent. Le nom, qui convient le mieux à ces néoplasmes, est assurément celui d'hystéromes, que leur a donné M. le professeur Broca. Cette appellation a l'immense avantage de rappeler leur structure générale, qui est celle de l'utérus, sans affirmer la prédominance de tel ou tel élément histologique. Les hystéromes peuvent alors être divisés en fibromes, en fibro-myomes et en myomes, d'après la quantité de tissu fibreux et de tissu musculaire qui entre dans leur constitution. Mais pour la commodité du langage, nous emploierons indifféremment ces diverses dénominations.

Digitized by Google

« Les tumeurs fibreuses, dit Ch. West (1), sont généralement regardées, et je crois avec raison, comme les plus fréquentes de toutes les maladies organiques de la matrice. Je ne puis point apporter à l'appui de cette assertion des statistiques, parce que, comme je l'ai déjà dit, ces statistiques de la pratique hospitalière sont entachées d'erreur. Tout étrange que cela paraisse, les résultats de l'examen cadavérique sont en contradiction. D'un côté, Bayle établit, avec toute son autorité, que le cinquième des femmes, après l'âge de 35 ans, porte des tumeurs fibreuses dans l'utérus, et, d'un autre côté, M. Pichard (2) avance qu'il n'a rencontré cette lésion que 8 fois sur 800 autopsies faites par lui-même ou par M. Loir (3). M. Pollock (4), dans un mémoire lu devant la Société médico-chirurgicale, établit que sur 583 utérus examinés par lui-même et son prédécesseur à Saint-Georges Hospital, 205 étaient malades; que sur 39, il y avait des tumeurs fibreuses, tandis que le cancer ne fut constaté que 38 fois. La valeur de ces statistiques est considérablement diminuée par ce fait, qu'elles portent sur des femmes de tout âge, depuis la naissance jusqu'à un âge avancé. Les résultats fournis par MM. Braun et Chiari (5) sont aussi peu satisfaisants. Suivant eux, sur 2,494 autopsies des deux sexes, on trouve 25 fois des tumeurs fibreuses dans la matrice. Sur 80 cas où j'ai examiné

(1) C. West. Traité clinique des maladies des femmes, trad. Ch. Mauriac.

(2) Pichard. Dict. des sc. méd. Paris, 1813, art. corps fibreux de la matrice, p. 73.

(3) Loir. Des abus de la cautérisation, etc., dans les maladies de la matrice. Paris, 1846.

(4) Pollock. Lancet, feb. VII, 1852, p. 155.

(5) Braun et Chiari. Klinik der geb. und Gynäk. Erlangen, 1853, p. 397.

Digitized by Google

l'utérus de femmes qui étaient mortes, après la puberté, de maladies autres que des maladies utérines, 1 fois j'ai trouvé des tumeurs fibreuses de l'utérus. En nous fondant sur les données précédentes, nous arrivons à cette conclusion générale assez vague, que les tumeurs fibreuses de l'utérus sont très fréquentes, probablement plus fréquentes que la maladie cancéreuse de cet organe. »

Digitized by Google

CHAPITRE III.

ANATOMIE ET PHYSIOLOGIE PATHOLOGIQUES

Je n'ai pas l'intention de faire l'étude détaillée de l'anatomie et de la physiologie pathologiques des corps fibreux de l'utérus, je ne puis que l'esquisser à grands traits. Je rappellerai, cependant, d'une façon toute spéciale, un certain nombre de faits, dont le souvenir seul est susceptible de jeter quelque jour sur l'évolution de ces tumeurs.

Dans leur Traité des maladies de l'utérus, MM. Demarquay et Saint-Vel (1) ont établi deux grandes divisions dans l'étude anatomo-pathologique des fibromes utérins. Dans la première, ces auteurs décrivent les traits principaux de ce qu'ils appellent l'*existence physiologique* des tumeurs fibreuses; dans la deuxième, les traits principaux de ce qu'ils désignent sous le nom d'*existence pathologique* de ces mêmes tumeurs.

A ces deux divisions essentiellement cliniques et qui méritent, à ce titre, d'être conservées, j'estime qu'il y a lieu d'en ajouter une troisième dont les caractères, bien connus aujourd'hui, répondront aux modifications que la menstruation, la grossesse et la ménopause impriment aux tumeurs qui nous occupent. Si M. le professeur Verneuil (2) a pu dire que la femme, pendant la période men-

(1) Demarquay et Saint Vel. Loc. cit.
(2) Revue mensuelle de médecine et de chirurgie. Paris, 1877.

Digitized by Google

struelle, pendant la gestation et au moment de la disparition des règles, est dans un état *extra-physiologique*, je me crois autorisé à penser que cet état, non seulement augmente la réceptivité morbide, mais encore crée pour les lésions déjà développées, une existence que, par analogie, j'appellerai *existence extra-physiologique*.

Je vais donc étudier successivement les fibromes utérins :

1° Au point de vue de leur existence physiologique ;

2° Au point de vue de leur existence extra-physiologique ;

3° Au point de vue de leur existence pathologique.

1° *Existence physiologique des fibromes utérins.*

Les corps fibreux peuvent présenter les formes les plus bizarres. Lorsqu'ils sont développés dans l'épaisseur des parois utérines, ils sont aplatis, étalés et la tunique musculeuse de l'organe paraît simplement hypertrophiée ; ils se déforment par pression réciproque, s'ils existent en grand nombre. Les fibromes qui font saillie soit du côté du péritoine, soit du côté de la muqueuse utérine, ont généralement une forme arrondie, hémisphérique ; quelquefois cependant ils sont coniques. S'ils continuent à s'accroître dans la cavité péritonéale ou dans celle de la matrice, ils prennent l'aspect piriforme.

Rien n'est plus variable que le nombre de ces tumeurs et, d'après M. le professeur Courty, il existerait un certain rapport entre le nombre et le siège des corps fibreux. Multiples, quand ils s'avancent dans la cavité péritonéale, ils sont ordinairement uniques quand ils se développent dans la cavité utérine. M. Courty explique ce fait par le peu de

Digitized by Google

capacité de l'organe, et il appuie son opinion sur l'apparition successive des tumeurs sous-muqueuses : souvent, en effet, il n'existe qu'un fibrome dans la cavité de la matrice, mais aussitôt après l'extirpation, il s'en développe un autre. Le nombre des fibromes utérins peut être si considérable que le tissu de l'organe est comme étouffé par les néoplasmes : on a pu en compter jusqu'à 200 ; dans ces cas ils sont de petit volume.

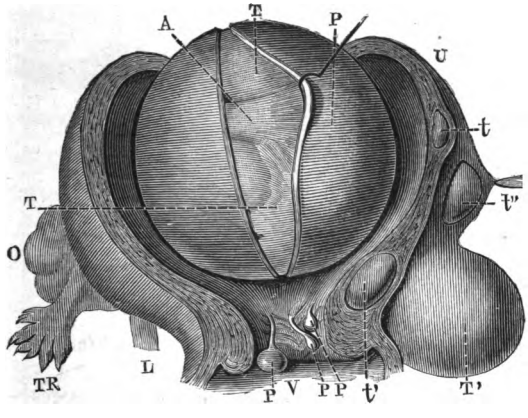

Fig. 1. — Tumeurs fibreuses multiples (d'après Cruveilhier) (1).
U. Parois de l'utérus. — T. T. Grosse tumeur remplissant toute la cavité utérine. — P. Capsule enveloppant la tumeur. — A. Tissu situé au-dessous de la capsule. — T'. Tumeur sous-séreuse. — tt'. Tumeurs interstitielles. — t''. Tumeur interstitielle tendant à devenir sous-séreuse. — P. P. P. Polypes muqueux de la cavité cervicale. — O. Ovaire. — TR. Trompe. — L. Ligament rond. — V. Vagin.

Les tumeurs fibreuses présentent des dimensions qui peuvent varier entre un grain de mil et une tête d'adulte :

(1) Cette figure et celles qui portent les nos 2, 3, 4, 5, 6, sont tirées de l'excellent Manuel de gynécologie de M. le Dr de Sinéty. Je prie M. O. Doin, qui les a si gracieusement mises à ma disposition, d'agréer mes remerciements.

Digitized by Google

on en a observé qui pesaient jusqu'à 40 kilogrammes, mais ces faits sont exceptionnels.

Le siège des corps fibreux peut être considéré part rapport à l'épaisseur des parois utérines et par rapport aux différentes régions de la matrice. Il est universellement admis aujourd'hui, que les fibromes se développent primitivement dans la tunique musculeuse de l'organe. L'accroissement de ces tumeurs peut se faire dans des proportions assez

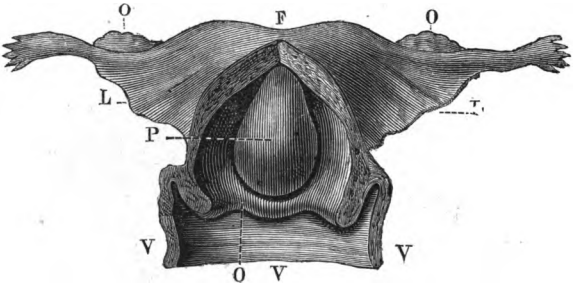

Fig. 2. — Utérus ouvert par sa paroi antérieure contenant un polype fibreux (d'après Cruveilhier).
F. Fond de l'utérus. — oo. Ovaires. — LL. Ligaments larges. — O. Col de l'utérus. — VV. Vagin. — P. Polype.

notables sans qu'elles aient plus de tendance à se porter du côté du péritoine que du côté de la muqueuse : dans ce cas on dit qu'elles sont interstitielles (Bayle), ou encore intramurales (Simpson), fig. 1, *t*, *t'*.

Ces tumeurs peuvent rester interstitielles pendant toute la durée de leur évolution, mais le plus souvent elles soulèvent soit le péritoine (fig. 1, *t''*), soit la muqueuse utérine. Dans le premier cas, elles constituent des tumeurs sous-péritonéales ou sous-séreuses ; dans le second, des tumeurs sous-muqueuses (fig. 1, T).

Ces tumeurs sous-péritonéales et sous-muqueuses sont

Digitized by Google

dites sessiles ou pédiculées, suivant qu'elles sont rattachées aux parois externes par une base large (fig. 1, t'') ou par un pédicule plus ou moins long et étroit. Les tumeurs sous-muqueuses et pédiculées portent aussi le nom de polypes fibreux (fig. 2 et 3, P).

Mais quelques-uns de ces polypes, sans se pédiculiser, viennent faire saillie du côté de la cavité utérine qu'ils remplissent en constituant, selon l'expression de M. le professeur Guyon, de véritables *grossesses fibreuses*.

« Tous les points des parois utérines, écrivent Demarquay et Saint-Vel (1), peuvent donner naissance aux tumeurs fibreuses; le corps est plus souvent affecté que le col, moins riche en fibres musculaires; » mais, ainsi que le remarquait Aran (2), « de ce que les fibroïdes du corps sont plus communs, ce n'est pas un motif pour oublier la fréquence des fibroïdes du col qui sont bien plus communs qu'on ne le dit généralement. » Ces tumeurs, qui affectent la même disposition que celles du corps, peuvent être constituées aussi par des myomes presque purs.

D'après une statistique de Th. Safford Lee (3), sur 74 cas de fibroïdes de l'utérus, 4 seulement appartenaient au col, tandis que 22 se trouvaient sur la paroi antérieure et sur la paroi postérieure, 18 à l'extérieur, 6 à l'intérieur au fond, 19 avaient distendu la cavité. D'après un relevé fait par M. F. Guyon, dans sa thèse, sur 132 utérus portant des corps fibreux, et dans lesquels on n'a noté le plus souvent le siège que d'une seule tumeur, et dans quelques cas,

(1) Loc. cit., p. 148.
(2) Aran. Leçons clin. sur les malad. de l'utérus, 1858, p. 836.
(3) Safford Lee. On tumours of uterus. London, 1847.

Digitized by Google

celui de deux ou de plusieurs, ce qui fournit un total de 140 tumeurs dont le siège est connu. Le résultat général donne les chiffres suivants : pour le corps, 110 ; pour le col, 21. Dans 9 cas, le siège était mixte ou anormal. Dans 58 cas, la désignation précise du point de l'utérus n'est pas donnée. Il reste 52 cas qui se décomposent ainsi : paroi postérieure, 22 ; paroi antérieure, 18 ; fond, 12. Les sièges rares sont les suivants : la jonction du corps et du col, 5 fois ; ligament large, 1 fois ; tubes de Fallope, 3 fois.

D'après les auteurs, les parties de l'utérus occupées par les corps fibreux seraient, par ordre de fréquence : la paroi postérieure, le fond, la paroi antérieure et le col. Dans un tableau donné par Sims (1) et comprenant 119 tumeurs fibreuses diagnostiquées par lui, on trouve les nombres suivants : 1 sacro-utérine, 2 insérées sur la lèvre postérieure du museau de tanche, 62 occupant la paroi antérieure, 36 la paroi postérieure, 3 la paroi latérale gauche, 8 la paroi latérale droite. « On peut voir, ajoute-t-il, que plus de la moitié du nombre total, 62, étaient situées sur la paroi antérieure ou dans son épaisseur. »

Les statistiques présentent, on le voit, des différences considérables, et il est bien difficile d'apprécier exactement la fréquence relative de l'implantation des corps fibreux. Cependant, si les fibromes du corps sont incontestablement les plus nombreux, nous pensons avec Aran que ceux du col sont beaucoup plus fréquents qu'on ne le suppose ; de plus, il résulte des observations réunies dans nos tableaux que, contrairement à l'opinion de M. F. Guyon, un siège fréquent des tumeurs fibreuses est la jonction du corps et du col. On nous objectera, sans doute, que nos observa-

(1) Sims. Chirurgie utérine, p. 112, trad. Lhéritier, 1866.

Digitized by Google

tions ont été publiées parce qu'elles ont apporté à l'accouchement un obstacle qui tient précisément à l'implantation des fibromes sur le segment inférieur de l'utérus et sur le col. Cela est vrai, mais elles n'en démontrent pas moins que le siège des corps fibreux sur la zone inférieure de l'utérus a été souvent constaté. Le fait doit être noté en raison de son importance en obstétrique.

Les hystéromes sont le plus souvent fermes, élastiques et d'une dureté toute spéciale, facile à reconnaître par une main exercée. Lorsque ces tumeurs sont interstitielles, la pression qu'elles déterminent sur le tissu cellulaire lâche interposé entre elles et le tissu propre de l'utérus, peut donner naissance à des bourses séreuses accidentelles, comme l'ont observé MM. Verneuil, Fenerley et Empis.

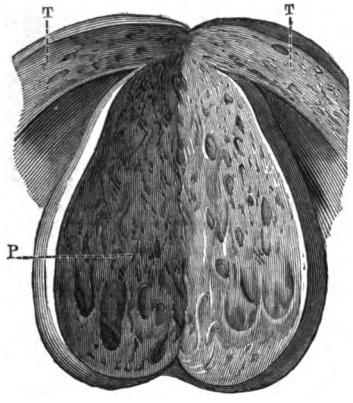

Fig. 3. — Polype fibreux fendu attenant encore à l'utérus (d'après Cruveilhier).
TT. Parois utérines. — P. Polype.

Lorsqu'elles sont sous-péritonéales ou sous-muqueuses, elles ne se mettent pas immédiatement en rapport avec la séreuse péritonéale ou avec la muqueuse utérine ; elles pré-

Digitized by Google

sentent toujours un revêtement capsulaire qui leur est fourni par le tissu utérin (fig. 1, P.).

La structure histologique des tumeurs fibreuses est d'une extrême simplicité, elle est absolument semblable à celle des parois de l'utérus : on y trouve des fibres musculaires lisses, des fibres de tissu conjonctif, des vaisseaux artériels, veineux et lymphatiques. Les fibres musculaires et les fibres du tissu conjonctif, qui entrent dans la constitution de ces tumeurs, sont en proportion variable : tantôt c'est l'élément musculaire qui prédomine, tantôt c'est l'élément conjonctif, tantôt enfin, fibres musculaires et

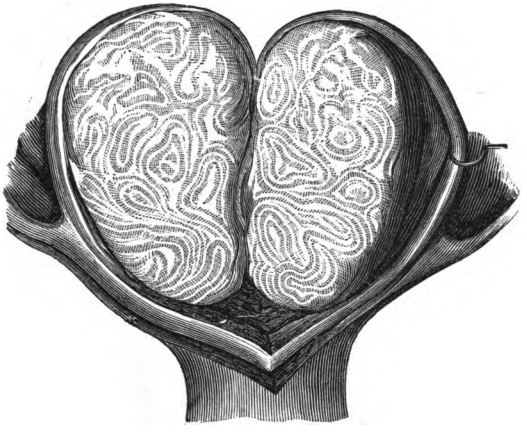

Fig. 4. — Coupe longitudinale d'un fibro-myome remplissant la cavité utérine (d'après Cruveilhier).

conjonctives sont en égale proportion. De là, les trois divisions que j'indiquais plus haut : fibromes, fibro-myomes et myomes. Il ne faudrait pas croire que ces divisions aient un intérêt purement anatomique : nous verrons bientôt que ces tumeurs présentent, sous l'influence de l'acti-

Digitized by Google

vité fonctionnelle de l'utérus, des modifications qui sont en harmonie avec la prédominance de tel ou tel élément anatomique. Cette différence, dans la structure des corps fibreux, est d'autant plus importante à connaître, qu'elle va me servir à expliquer comment certains auteurs ont pu nier l'existence des modifications auxquelles je fais allusion.

« La surface de section des corps fibreux, disent MM. Demarquay et Saint-Vel (1), est d'un blanc pur ou d'un rouge pâle ou d'un gris rougeâtre. A l'œil nu, on reconnaît sur beaucoup d'entre eux l'aspect pelotonné des faisceaux de fibres (fig. 4), leur disposition concentrique autour de centres distincts. Le tissu, comme feutré, se laisse difficilement déchirer. Le microscope, aidé de réactifs chimiques, reconnaît dans les différentes coupes de la tumeur les éléments qui composent le tissu utérin : les fibres extrêmement fines des tissus fibreux et les fibres cellules caractéristiques des muscles de la vie organique. » La proportion de ces deux éléments peut varier suivant les coupes et les parties d'une même tumeur, mais, comme je viens de le dire, elle diffère surtout suivant les tumeurs.

La circulation des corps fibreux a été l'objet d'un certain nombre de travaux dans lesquels ont été émises les opinions les plus contradictoires. Tandis que Levret, Dupuytren, Klob, admettent l'existence de vaisseaux utérins, Cruveilhier (2) pense que ces tumeurs possèdent simplement une vascularisation veineuse. « Un réseau vasculaire considérable, dit cet anatomo-pathologiste, enveloppe les corps fibreux. Ce réseau, qui est entièrement veineux, com-

(1) Loc. cit., p. 144.
(2) Anat. path., t. III, p. 671.

Digitized by Google

munique largement avec les veines de l'utérus qui ont acquis un calibre proportionné au volume du corps fibreux et au développement que le tissu utérin lui-même a subi. D'une autre part, ce réseau veineux superficiel, propre aux corps fibreux, reçoit toutes les veines qui naissent dans l'épaisseur de ces corps, veines propres dont le développement est en raison de la vitalité du corps fibreux lui-même et qui sont à leur maximum dans les cas d'œdème de ces corps. Du reste, aucune artère utérine ne m'a paru pénétrer dans les corps fibreux dont la circulation est réduite à sa plus simple expression ; aucun vaisseau lymphatique n'y est démontré ; aucun nerf utérin n'y a pu être suivi, d'où l'insensibilité absolue de ces corps. »

L'existence de vaisseaux artériels dans les fibromes utérins est aujourd'hui certaine. On peut voir dans la figure 2 de la planche I, placée à la fin de ce travail, des vaisseaux très volumineux (1). Macroscopiquement, il était déjà possible, après avoir fait une coupe transversale du pédicule de la tumeur, de reconnaître la présence de trois vaisseaux artériels. Nous devons avouer néanmoins que d'une manière générale, les fibromes utérins sont peu vasculaires, surtout dans leurs parties centrales.

Les corps fibreux, principalement quand leur pédicule est large, sont entourés d'une couche parfois assez épaisse de tissu musculaire : cette partie des fibromes est généralement très riche en veines et en vaisseaux capillaires.

Pendant la grossesse, la vascularisation des tumeurs fibreuses subit un accroissement considérable, les vaisseaux s'ectasient, mais il nous est impossible de dire s'il se produit une néoformation.

(1) Ces coupes ont été faites par M. Bar, interne distingué des hôpitaux. Je suis heureux de lui offrir ici mes remercîments.

Digitized by Google

Les lymphatiques existent-il dans ces tumeurs ?

Dupuytren (1) le croyait, et Billroth a trouvé dans les fibromes d'une certaine dimension des espaces creux remplis d'un sérum fluide qu'il croit être des sinus lymphatiques ectasiques de nouvelle formation. Quant à nous, nous croyons pouvoir contester la conclusion de Cruveilhier. On peut même s'étonner, au premier abord, de la négation formulée par cet auteur qui, pendant son passage à la Maternité, a pu étudier avec tant de soin les lymphatiques utérins. Mais Cruveilhier croyait à la matière exclusivement fibreuse des tumeurs qui nous occupent et peut-être est-ce sur ce fait qu'il basait son opinion.

Les lymphatiques existent dans les fibromes utérins.

La figure 1 de la planche I nous paraît à cet égard absolument démonstrative : Cette figure représente une coupe d'un fibrome utérin enlevé par M. le Dr Tarnier chez une femme de 60 ans. Mais, avant de donner le résultat de l'examen histologique de cette tumeur, je crois utile de rapporter en quelques mots son histoire clinique, qui m'a été communiquée par M. Labat, interne de la Maternité.

Observation I. (Inédite).

Polype fibreux du col. Excision.

Sattenal, Julie, concierge, originaire de l'Alsace, entrée le 8 mars 1880 à la Maternité, salle Sainte-Marguerite, n° 8, service de M. Tarnier.

Antécédents héréditaires excellents : elle-même n'a jamais été malade. Réglée à 19 ans et toujours bien réglée, l'écoulement menstruel durait 2 ou 3 jours et était médiocrement abondant ; jamais de pertes blanches. La ménopause s'est produite vers l'âge de 45 ans : il y a quinze ans qu'elle n'a rien vu. C'est une femme

(1) Leçons orales de clin. chir., t. IV, p. 288.

Digitized by Google

vigoureuse, de belle apparence, plus jeune que son âge, qui vient à l'hôpital parce que, depuis 3 mois, « elle a quelque chose aux parties qui lui pèse et la gêne ». Elle n'a pas eu de métrorrhagie, mais a parfois remarqué un léger suintement sanguin avec quelques pertes blanches insignifiantes. Pas de douleurs.

En l'examinant, on voit, entre les petites lèvres, une tumeur arrondie, de couleur rosée, grosse comme une petite pomme. A première vue on dirait un prolapsus utérin.

La tumeur est dure, et, en pratiquant le toucher, on constate immédiatement qu'il s'agit d'un polype, à pédicule gros comme le doigt, implanté sur la lèvre antérieure du col. Il semble que le pédicule fait suite à toute cette lèvre antérieure. Au-dessous, on sent avec le doigt et avec le spéculum on voit l'orifice du col.

En réalité l'implantation est située sur la face interne de la lèvre supérieure tout près du bord libre de cette lèvre.

Le 12 mars, M. Tarnier excise la tumeur à l'aide de ciseaux courbes au niveau du pédicule, après avoir saisi la masse avec des pinces de Museux et l'avoir attirée au dehors. Il semblait que l'excision fût faite loin de la lèvre du col, et cependant une fois faite, la lèvre antérieure s'est trouvée comme creusée.

Légère hémorrhagie artérielle arrêtée à l'aide du thermocautère.

Les suites de l'opération ont été nulles. Pas de fièvre, pas de pertes de sang ni d'aucune autre nature. A bout de 5 ou 6 jours la cicatrisation était achevée.

La tumeur enlevée avait tous les caractères microscopiques d'un polype fibreux.

L'examen histologique en a été fait par notre excellent collègue et ami Bar.

Ce polype était recouvert d'une couche épaisse d'épithélium stratifié à cellules chargées d'éléidine. Il affectait, par rapport aux parties sous-jacentes, une disposition analogue à celle du corps muqueux de Malpighi par rapport au derme : il semblait qu'il y eût de véritables saillies papillaires. Dans cette portion de la tumeur, immédiatement

Digitized by Google

sous-jacente à l'épithélium, on pouvait voir de petits vaisseaux lymphatiques dont la direction était perpendiculaire à la surface de la tumeur. Après un trajet fort court, ils se jetaient dans des fentes assez larges qui, s'unissant les unes aux autres, formaient, entre la tunique musculaire sous-jacente à l'épithélium et les portions centrales des polypes, une véritable coque lymphatique lacunaire.

Au centre de la tumeur, on trouve surtout des gaines lymphatiques autour des artères (fig. 1, planche I). En résumé, en allant de la périphérie au centre, on trouvait : 1° des vaisseaux lymphatiques ; 2° des lacunes ; 3° des gaines lymphatiques et des vaisseaux. Nous ne savons pas ce que deviennent les lymphatiques pendant la grossesse ; il est fort probable qu'ils s'ectasient.

Astruc admet l'existence de nerfs organiques, se fondant sur la sensibilité qui se développe dans les polypes enflammés, et Bidder a pu suivre, dans l'épaisseur d'un fibrome volumineux, une fibre nerveuse à double contour de $0^{mm}.015$ d'épaisseur. La raison donnée par Astruc ne paraît pas très concluante, car si les fibromes enflammés sont douloureux, cela tient à ce que l'inflammation n'est jamais limitée à la tumeur. Mais la présence seule des fibres musculaire dans la structure des hystéromes doit nous faire admettre la présence de nerfs, car ces fibres musculaires se contractent, comme l'indique Wirchow. Nous reparlerons de la contractilité des fibromes dans le paragraphe suivant et nous en fournirons la preuve clinique.

A ces données histologiques on pourrait ajouter quelques particularités intéressantes qui relèvent de l'examen chimique de ces corps, et que M. le Dr Quinquaud a eu l'extrême obligeance de me communiquer.

Digitized by Google

D'après cet auteur, les myomes de l'utérus comme les muscles de la vie organique sont acides après la mort ; il suffit de placer un papier de tournesol sensible, pour le voir rougir plus ou moins, suivant la proportion des fibres lisses qui existent dans la tumeur ; rien n'est variable, en effet, nous l'avons vu, comme la quantité de ces fibres par rapport aux faisceaux de tissu conjonctif qui, en général, circonscrivent les nodules ou tourbillons de fibres lisses, réunies en petite masse. Cette acidité tient à la présence de plusieurs acides. Ce fait a échappé jusqu'à ce jour, parce qu'on a cru que l'assertion de du Bois-Reymond était toujours exacte et que le tissu à fibres lisses restait alcalin.

De plus, les corps fibreux, lorsque la quantité des fibres lisses est considérable, donnent de la syntonine par l'acide chlorhydrique et une grande quantité d'albuminoïdes, parmi lesquels se trouve la caséine dans de fortes proportions, 25 pour 100 parties sèches. M. le Dr Quinquaud y a décelé aussi des lactates, de la créatine, de l'hypoxanthine et des acides gras volatils.

Les cendres sont constituées par des sels de potasse et de soude et ce sont ces derniers que l'on trouve dans de plus fortes proportions : c est donc le contraire de ce qui existe pour les muscles striés.

Les corps fibreux de l'utérus exercent sur cet organe des modifications que je dois signaler ici, me réservant toutefois d'y revenir, quand j'étudierai l'influence que ces tumeurs exerçent sur la grossesse.

Il est facile de comprendre qu'un fibrome assez volumineux soit capable d'amener dans la forme et dans la situation de la matrice des changements divers. Cet organe peut être porté, en totalité, soit en avant, soit en arrière, mais, le plus souvent, il bascule autour d'un axe tran-

Digitized by Google

sversal ou antéro-postérieur. On constate alors des rétroversions, des antéversions et des latéroversions. Il n'est pas rare non plus de voir le corps infléchi sur le col et donner lieu ainsi aux antéflexions et aux rétroflexions.

Nous avons vu que les fibromes sous-péritonéaux sont les plus susceptibles d'acquérir un grand développement. Ils restent dans le petit bassin, tant que leur volume peut le permettre, mais dès qu'ils sont trop considérables, sous l'influence d'un phénomène analogue à celui qui détermine l'ascension de l'utérus gravide, ils franchissent le détroit supérieur, entraînant avec eux la matrice, si bien qu'il est quelquefois difficile d'atteindre le col.

L'utérus suit ainsi la tumeur jusqu'à ce que ses points d'attache ne lui permettent plus aucun déplacement. Alors en raison de la fixité à laquelle il est soumis, il change de forme et, par suite des tractions continuelles exercées par la tumeur, il se fait une véritable élongation du corps et du col de l'utérus. Le mécanisme de l'élongation du col a surtout été noté dans les cas de fibromes volumineux développés sur un utérus non gravide. (fig. 5.) Mais si la matrice renferme un produit de conception, l'allongement peut se faire d'une toute autre façon, comme on peut s'en assurer en lisant la remarquable observation de M. le Dr Cazin, de Boulogne (1).

Dans certains cas, en effet, une tumeur fibreuse implantée à l'union du corps et du col de l'utérus prend un tel développement, sous l'influence de la grossesse, qu'elle ne peut suivre la matrice dans son mouvement ascensionnel au dessus du détroit supérieur. Tandis que le globe utérin

(1) Cazin. Opération césarienne en cas de tumeurs fibreuses, etc. Arch. de tocologie, nov. et déc. 1875.

Digitized by Google

attire en haut le col utérin, le corps fibreux l'empêche de s'élever : de là des tiraillements qui conduisent à l'élongation. En outre, on peut voir, en pareille circonstance, la portion cervico-utérine, sur laquelle porte l'élongation, être tordue sur son axe, comme l'a constaté Cazeaux dans son observation d'hypertrophie du col prise pour un corps fibreux. Lorsque cette élongation et cette tumeur se pro-

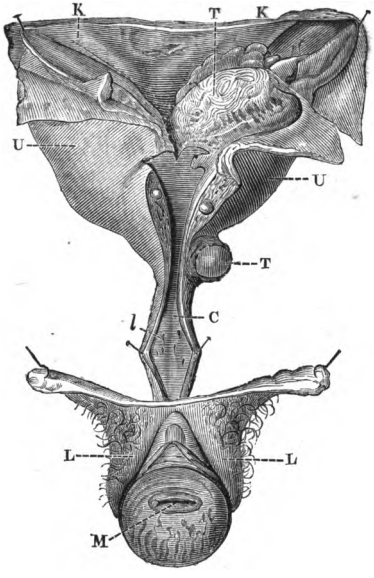

Fig. 5. — Tumeurs fibreuses avec kyste séreux de l'utérus coïncidant avec un renversement du vagin. Allongement et hypertrophie de l'utérus (d'après Cruveilhier).

U. U. Utérus. — T. T. Tumeurs fibreuses de dimensions variables. — K. K. Parois de la cavité kystique. — C. Cavité cervicale considérablement allongée et présentant des lacunes *l* (probablement les orifices des glandes dilatées). — L. L. Grandes lèvres. — M. Orifice du museau de tanche.

duisent en dehors de l'état de grossesse, elle s'opposent à la fécondation par déplacement du col et par oblitération de la cavité de cet organe.

Digitized by Google

Non seulement les fibromes utérins amènent des déplacements, mais encore ils déterminent une augmentation de volume de l'organe et sa cavité, au lieu de mesurer de 4 à 7 centimètres, peut permettre l'introduction de l'hystéromètre jusqu'à 15 centimètres et même davantage; ce fait peut servir à établir le diagnostic dans les cas douteux.

2° *Existence extra-physiologique des fibromes utérins.*

Si nous avons été assez heureux pour bien montrer, dans le paragraphe précédent, l'analogie de structure des hystéromes et de l'utérus, les rapports intimes qui unissent ces néoplasmes au tissu dans lequel ils ont pris naissance, il ne nous sera point difficile de faire accepter que l'activité fonctionnelle de l'utérus doit nécessairement retentir sur les fibromes utérins dans des proportions variables. On trouve dans la science, sur ce point de physiologie pathologique, les opinions les plus opposées, et ici, comme dans la plupart des cas, ces divergences n'ont d'autre cause que les exagérations dans lesquelles semblent être tombés les auteurs.

On a successivement affirmé que la grossesse était sans influence sur les fibromes utérins, que ces tumeurs disparaissaient sous l'influence de la gestation, qu'elles subissaient une hypertrophie parallèle à celle de l'utérus gravide.

Avant d'entrer dans la discussion de ces diverses opinions, voyons ce qui se passe du côté de l'utérus immédiatement après la fécondation.

A peine l'œuf a-t-il subi l'influence prolifiante du fluide séminal, que l'organisme maternel tout entier éprouve des modifications profondes. Mais les transformations les plus

Digitized by Google

remarquables se produisent dans l'utérus qui est appelé à jouer, pendant toute la durée de la gestation, le rôle le plus important. Cet organe dur et résistant, d'apparence fibreuse, s'amollit ; les éléments histologiques qui entrent dans sa constitution prolifèrent et augmentent de volume. Pour se convaincre de ce dernier fait, il suffit de jeter un coup d'œil sur la figure 1 de la planche II, qui se trouve à la fin de notre travail.

Mais ce n'est pas seulement la fibre utérine qui subit l'influence de la grossesse ; tout l'appareil vasculaire de la matrice est modifié dans le même sens, pour permettre l'arrivée facile et abondante des matériaux nécessaires au développement du nouvel être.

Cette exagération de vitalité au sein de l'utérus doit forcément se faire sentir au niveau des fibromes utérins, dont l'existence est si étroitement liée à celle de l'organe de la gestation. Il se produit, en effet, dans les corps fibreux de l'utérus, des modifications analogues à celles que nous venons de noter pour la matrice elle-même : les corps fibreux, disent MM. Depaul et Tarnier, s'hypertrophient pendant la grossesse ; ils se ramollisent et se vascularisent. L'opinion de ces auteurs repose sur un nombre si considérable de faits bien observés, que l'hésitation n'est plus permise aujourd'hui.

Le souvenir de ce que nous avons décrit sous le nom d'existence physiologique des fibromes utérins, va nous permettre de nous expliquer la production de ces modifications à des degrés divers. Nous avons vu que les hystéromes étaient principalement constitués par deux sortes d'éléments, des fibres musculaires et des fibres conjonctives. Mais, tandis que certaines tumeurs sont presque exclusivement formées de tissu conjonctif, d'autres sem-

Digitized by Google

blent entièrement musculaires ; enfin, une troisième catégorie est à peu près également fibreuse et musculaire. Or, personne n'ignore que, dans le tissu utérin, c'est surtout l'élément musculaire qui s'hypertrophie sous l'influence de la grossesse ; donc, il est tout naturel de penser que les hystéromes, qui s'hypertrophient le plus, sont ceux dont la richesse en fibres musculaires est la plus accusée.

Ainsi s'expliquent ces variations si considérables dans l'augmentation du volume des fibromes utérins sous l'influence de la gestation : l'hypertrophie des myomes sera très marquée ; celle des fibro-myomes le sera moins ; celle des fibromes le sera peu ou point, si nous conservons à ces appellations la valeur que nous leur avons attribuée en synonymie.

Comme nous l'avons déjà dit, on ne compte plus les observations dans lesquelles on a noté l'hypertrophie parallèle du néoplasme et du tissu utérin durant la gestation ; cette hypertrophie a pu, dans certains cas et pour les raisons invoquées plus haut, être peu marquée, mais elle n'en existait pas moins. M. le Dr Tarnier a gracieusement mis à ma disposition un fibrome sous-muqueux énorme dont on pourra lire l'histoire clinique, à la page 97 et qui ne laisse aucun doute à cet égard : la figure 2 de la planche II donne le résultat de cet examen histologique de cette tumeur.

Si l'on compare le volume des fibres musculaires de la tumeur à celui que possèdent les fibres-cellules d'un utérus gravide (fig. 1, pl. II), il est facile de constater que ces éléments sont considérablement et également hypertrophiés.

Mais si l'observation démontre l'augmentation de volume des corps fibreux pendant la grossesse, elle démontre aussi l'atrophie de ces tumeurs après l'accouchement. Cette atrophie des fibromes utérins après la délivrance peut être portée

Digitized by Google

assez loin pour qu'il soit parfois difficile à l'anatomiste, impossible au clinicien, de les retrouver. Le processus, en vertu duquel s'opère cette diminution de volume, est la dégénérescence graisseuse, et l'on peut dire encore que la régression utérine et la régression des tumeurs fibreuses marchent parallèlement. L'atrophie après l'accouchement est généralement d'autant plus complète que l'hypertrophie a été plus rapide et plus considérable. Ce phénomène tient aussi à la proportion des fibres musculaires, qui entrent dans la constitution des hystéromes ; on sait, en effet, que l'élément musculaire subit à un haut degré la dégénérescence graisseuse et se résorbe aisément, tandis que le tissu conjonctif persiste.

Des faits très nombreux, comme je le disais plus haut, viennent démontrer que la marche des fibromes est bien telle que je viens de la décrire ; je n'en publierai qu'un seul : c'est celui qui a servi de texte à M. le professeur Depaul dans la discussion à la Société de chirurgie en 1868.

Cette observation est l'histoire tout entière des fibromes utérins au point de vue qui nous occupe.

Observation II.

Fibromes utérins péritonéaux multiples compliquant une première grossesse, l'un d'eux obstruant presque complètement l'excavation. Accouchement spontané et heureux pour la mère et l'enfant.

Mme L..., 36 ans, d'une excellente santé, primipare. A eu ses dernières règles le 30 août 1867. Au commencement de novembre, elle reconnut qu'elle avait une tumeur dans le ventre, tandis qu'elle était à la campagne. Un médecin de la localité consulté, très embarrassé, émit l'opinion qu'il y avait probablement une grossesse compliquée d'une maladie.

De retour à Paris, le 25 novembre, elle consulta successive-

Digitized by Google

ment MM. Lorain et Nélaton : le premier reconnut la présence de tumeurs fibreuses dans l'abdomen et le bassin ; le second, constata les tumeurs et soupçonna la grossesse.

Du 12 au 14 janvier, Mme L... sentit les premiers mouvements ; le 25 février, M. Lorain entendit très nettement les battements du cœur de l'enfant.

Le 14 mars, 1868, Mme L... vint consulter M. le professeur Depaul. Pour des raisons tout à fait particulières, bien que les dernières règles eussent apparu le 30 août 1867, Mme L... devait être enceinte à partir du 8 septembre.

Donc à ce moment-là elle était enceinte de 6 mois et une semaine.

Les différents signes de grossesse, constatés par M. Depaul, concordaient parfaitement avec ce diagnostic.

Inspection. En avant et un peu à gauche, bosselure arrondie, mobile, du volume d'une mandarine, et tenant par un pédicule à gauche de la paroi antérieure de la matrice. Sa consistance assez ferme donnait la sensation d'un corps fibreux ordinaire.

Dans une région un peu plus élevée et à peu près sur la ligne médiane M. Depaul découvrit un autre fibrome ayant environ la grosseur de l'extrémité du pouce, arrondi à son sommet, faisant une saillie d'à peu près 2 centimètres, plus dur que le précédent, enchâssé par une large base dans le tissu utérin et complètement immobile. Entre ces deux tumeurs et dans toute la région latérale gauche, les parois de la matrice présentaient leur souplesse ordinaire. Mais à droite et en bas, au-dessus de la branche horizontale du pubis de ce côté, je sentis, s'élevant jusqu'à deux doigts de l'ombilic, une masse épaisse, s'étendant vers la fosse iliaque droite et tenant à la partie correspondante de l'utérus, dont elle était manifestement une émanation. On ne pouvait lui communiquer aucun mouvement spécial, et elle ne subissait d'autres déplacements que ceux qu'on imprimait à l'utérus tout entier. Il était évident qu'elle tenait au tissu utérin par une large base. Sa consistance ferme l'était cependant un peu moins que celle des deux fibromes précédemment décrits. Tout indiquait d'ailleurs que cette masse plongeait dans la cavité pelvienne avec une partie du segment inférieur de la matrice.

Le toucher vaginal permit de constater en effet que les deux

Digitized by Google

tiers de l'excavation étaient occupés par une prolongation de cette tumeur, qui, par sa partie inférieure, descendait presque jusqu'à la branche ischio-pubienne droite, en rapport par sa surface externe avec la région latérale droite du bassin et empiétant même un peu sur le côté opposé. Comme elle était un peu plus épaisse à la partie supérieure, il en résultait que l'obstruction du bassin allait en augmentant de bas en haut. Cette portion pelvienne de la tumeur me parut un peu plus souple que la partie qui dépassait le pubis. Elle était complètement immobile, et les efforts que je fis pour la soulever restèrent infructueux. Le col de la matrice, très élevé, fut difficilement atteint. Il était fortement déjeté à gauche et en arrière et comme accolé à la paroi correspondante du bassin. Peu long et déjà ramolli, il semblait sortir de la masse fibreuse avec laquelle il était très intimement uni par toute sa région gauche. Aucune partie fœtale n'était accessible.

Arrivé à ce point de mon examen, je me crus suffisamment renseigné pour établir mon diagnostic. Il était évident que j'avais sous les yeux une femme grosse d'un peu plus de six mois avec un utérus à la surface externe duquel proéminaient plusieurs corps fibreux. J'ai à peine besoin de dire que toutes mes préoccupations se portaient sur celui que j'ai décrit en dernier lieu et qui obstruait déjà le bassin dans de si grandes proportions. Je n'eus pas de grands efforts à faire pour communiquer mes inquiétudes à M. Lorain, qui avait déjà compris toute la gravité de la situation.

A partir de ce moment, il fut décidé que je prendrais la direction de la malade, et comme j'étais très désireux d'étudier avec grand soin ce fait intéressant, je demandai à la voir tous les 15 jours. C'est ce qui eut lieu, en effet, à partir du 14 mars.

Mme L..., qui comprenait très bien sa position exceptionnelle, vint régulièrement chez moi, et, à chacune de ses visites, je recommençais un examen complet. Il devint très évident que les trois fibromes s'accroissaient dans une proportion notable et que celui qui s'engageait dans le bassin y occupait une place de plus en plus grande. Chaque fois je trouve un peu diminué l'espace qui existait à gauche et en arrière, et le col devenait plus difficile à atteindre. Je pus noter en même temps que la consistance de la masse pelvienne diminuait. Pareille modification se produisait pour la tumeur pédiculée. La petite tumeur à base large resta beaucoup plus dure.

Digitized by Google

Après deux mois d'observation, ne voyant aucune modification favorable se manifester qui permît une terminaison heureuse, je résolus, dans l'intérêt de la malade et aussi pour mettre ma responsabilité à couvert, de provoquer une consultation. La famille m'ayant laissé toute latitude, je priai MM. Nélaton, Lorain, Tarnier et Guéniot de vouloir bien se joindre à moi, et le 20 mai, nous nous rendîmes chez Mme L....

Après avoir exposé à mes confrères ce que j'avais constaté à ma première visite, qui remontait alors à deux mois et une semaine, après leur avoir fait part de mes observations nouvelles dans mes examens successifs, chacun d'eux se livra à une investigation longue et minutieuse, de laquelle il résulta une opinion unanime au point de vue de l'état anatomique, qui fut la confirmation de ce que j'ai précédemment indiqué sous ce rapport.

Tous mes confrères furent frappés de la place considérable que le fibrome inférieur occupait dans la cavité pelvienne ; ils constatèrent son immobilité, l'élévation du col et son refoulement à gauche et en arrière.

Quant aux deux autres tumeurs, on les examina, mais elles étaient trop élevées au-dessus du détroit abdominal, pour faire craindre quelques difficultés au point de vue des phénomènes mécaniques de la parturition.

Une longue discussion s'engagea ensuite sur les éventualités possibles et sur ce que je pourrais être appelé à faire au moment de l'accouchement. Je ne crois pas nécessaire de reproduire ici les différentes opinions qui furent émises. Je me contente de dire que tout le monde fut d'accord sur les résolutions suivantes : 1° laisser la grossesse arriver à son terme ; 2° faire une large part, au moment de l'accouchement, aux efforts naturels ; 3° les aider par tous les moyens possibles, pour désobstruer le bassin ; 4° se tenir prêt pour l'opération césarienne, dans le cas où la tumeur ne se déplacerait pas.

Les consultants étant nombreux, et chacun ayant cru devoir examiner avec détail, notre réunion qui dura longtemps, fut un peu fatigante pour Mme L.... A partir de ce moment, elle éprouva, de temps à autre, quelques petites douleurs dans la région utérine ; mais, pendant sept à huit jours, elles restèrent assez faibles et assez éloignées, et elle ne crut pas devoir me prévenir.

Digitized by Google

Le 28 mai, à deux heures et demie du matin, des contractions utérines plus rapprochées et plus douloureuses se déclarèrent. Ne se reproduisant d'abord que tous les quarts d'heure, elles se rapprochèrent insensiblement, et ne furent bientôt plus séparées que par des intervalles de quatre à cinq minutes.

A huit heures et demie du matin, les membranes s'ouvrirent spontanément, et il s'écoula une assez grande quantité de liquide amniotique. On partit alors pour me prévenir, et comme je n'étais pas chez moi, on courut successivement chez MM. Lorain, Guéniot, et Tarnier, et c'est ce dernier qu'on put enfin rencontrer. Il était environ dix heures et demie quand il arriva. Le toucher lui permit de constater qu'un pied avait franchi l'orifice et était profondément engagé dans le vagin. Il reconnut, en outre, que la tumeur s'était sensiblement déplacée, et qu'elle laissait à gauche du bassin une espace plus considérable.

J'arrivai moi-même trois quarts d'heures après, et je pris la direction de l'accouchement. Le pied droit, ayant une teinte violacée, petit, et appartenant évidemment à un enfant d'un volume moyen, se voyait entre les grandes lèvres. Le cœur fœtal battait régulièrement. Les contractions utérines revenaient toutes les trois ou quatre minutes et étaient énergiques. Le doigt, introduit dans le vagin, trouva l'orifice encore élevé et traversé par le membre inférieur, dont le pied se voyait à l'extérieur. L'autre membre était resté fléchi, et le second pied était encore au niveau du détroit supérieur. Le cordon ombilical ne faisait pas procidence ; quant à l'orifice, il était déjà notablement dilaté. Le diamètre de son ouverture me parut être de 4 à 5 centimètres, mais, ce qui me frappa surtout, ce furent les modifications importantes qui s'étaient produites dans les rapports de la tumeur avec l'excavation pelvienne. Celle-ci qui, naguère, était obstruée dans plus des trois quarts de son étendue à la région supérieure, me parut débarrassée du fibrome dans plus de la moitié de sa capacité, et c'est naturellement du côté gauche que la place s'était faite.

Ce résultat n'était pas dû à l'aplatissement de la tumeur, mais celle-ci avait évidemment exécuté un mouvement ascensionnel, et on la trouvait beaucoup plus volumineuse à droite de l'abdomen. Je compris que la malade était sauvée et que j'allais voir se compléter, par les seuls efforts naturels, ce qui était déjà si largement

Digitized by Google

commencé. Je n'ai pas besoin de dire avec quel intérêt je suivis les différentes phases de ce travail. Je vis se produire une dilatation de plus en plus grande. La tumeur remonta progressivement vers l'abdomen, et bientôt ce qui restait encore dans la partie supérieure de l'excavation devint assez mobile pour qu'il me fût facile de l'en éloigner complètement avec le doigt.

Vers midi et quart, la dilatation était à peu près complète, et l'extrémité pelvienne un peu plus engagée. Voulant augmenter l'énergie des contractions utérines qui s'affaiblissaient depuis quelque temps, je fis prendre 2 grammes de seigle ergoté en quatre doses. L'action du médicament ne tarda pas à se faire sentir, et je plaçai alors la malade en travers, sur le bord d'un lit suffisamment élevé pour être en mesure de seconder le passage de l'enfant. Au moment d'une contraction, le doigt indicateur de la main droite me servit à remonter au-dessus du détroit supérieur ce qui restait encore de la tumeur, et au même instant, saisissant avec la main gauche le membre inférieur déjà sorti, j'engageai définitivement le pelvis jusqu'au détroit inférieur. Après avoir veillé à la sortie des hanches et m'être assuré de l'état du cordon, je dus intervenir pour le dégagement des bras qui s'étaient relevés. La manœuvre ne fut pas longue, mais de plus grandes difficultés m'attendaient pour l'extraction de la tête. J'avais eu soin de diriger l'occiput en avant, et cependant pour l'entraîner, il me fallut porter deux doigts de la main gauche sur la nuque, introduire deux doigts de la main droite dans la bouche, et tirer assez fort pendant plusieurs minutes. Je dois dire, toutefois, que la difficulté ne dépendit pas de la tumeur, mais bien du plancher du bassin, qui était épais et résistant.

Le cordon fut coupé et lié immédiatement. L'enfant était pâle, anémique et dans un état de mort apparente aussi complet que possible. Les membres étaient flasques ; il ne fit aucune inspiration, et l'examen du cœur ne me permit pas de constater la plus légère pulsation. Je le portai sur une table, et là, après avoir débarrassé la bouche des mucosités abondantes et avoir sans succès, pendant quelques minutes, employé les moyens ordinaires, j'eus recours à l'insufflation pulmonaire. Le premier résultat obtenu fut de faire battre le cœur, et bientôt se produisirent quelques petites inspira-

Digitized by Google

tions spontanées. Après vingt ou vingt-cinq minutes, l'enfant était complètement ranimé et poussait des cris rassurants.

Je revins alors à la mère, et trouvant le placenta dans le vagin, j'en fis l'extraction à l'aide de quelques tractions sur le cordon. Il ne s'écoula qu'une très petite quantité de sang, moins que chez la plupart des femmes. L'état général était excellent, le pouls parfaitement calme, et Mme R... fut remise dans son lit, très heureuse d'en être quitte à si bon compte. Avant de m'en aller, je voulus savoir ce qu'étaient devenues les tumeurs, et je fis un examen par le ventre et par le vagin. L'excavation était complètement débarrassée. Le col seul, épais et peu long, en occupait le centre et était très élevé.

A travers les parois abdominales, on sentait une grosse masse inégale, dépassant de quatre travers de doigt la cicatrice ombilicale et s'étendant d'une fosse iliaque à l'autre. A droite, on distinguait le fibrome inférieur formant une grande partie de la tumeur et remontant jusqu'au-dessus de l'ombilic.

Plus à gauche que pendant la grossesse, la tumeur fibreuse pédiculée et plus mobile ; au milieu et à peu près au niveau de l'ombilic, le petit fibrome à base large, toujours plus dur que les deux autres.

Les deux premiers jours se passèrent dans un état parfait. Lochies sanguines très modérées, sans caillots et sans fétidité. La malade urine sans difficulté ; les nuits sont excellentes ; pouls à 80°. Pour boisson, infusion de fleurs de tilleul et sirop de cerises étendu d'eau. Comme aliments, du bouillon et des potages.

31 mai. Même état excellent. Il survient seulement de violentes tranchées utérines qui sont combattues avec avantage par des onctions sur l'abdomen avec une pommade belladonée et l'administration de petits lavements laudanisés. Pouls à 80° ; même régime.

1er juin. Les coliques sont revenues pendant la nuit et ont été très violentes, l'état général est d'ailleurs satisfaisant. On revient à l'usage de la pommade belladonée et des lavements laudanisés, et le calme ne tarde pas à reparaître.

Le 2. Déjà, depuis la veille, la montée du lait a commencé à se faire. Je trouve les seins fermes et un peu sensibles au toucher ; le pouls bat toujours 80 fois par minute. Mme L... se plaint de nouveau de tranchées, qui sont encore calmées par les mêmes moyens.

Digitized by Google

Les lochies sont encore sanguinolentes, mais en petite quantité. Le col, très élevé, se trouve dans la direction de l'axe du détroit supérieur ; la tumeur ne s'est pas réengagée. Le fond de la matrice s'élève de trois doigts au-dessus de l'ombilic.

Le 3. Mme L... est purgée avec 30 grammes d'huile de ricin et du bouillon aux herbes. Plusieurs garde-robes sont obtenues et l'état est toujours excellent.

Le 4 et le 5. Rien de particulier à noter. On donne quelques aliments solides qui sont très bien supportés.

Le 6. Le fond de l'utérus s'est encore abaissé ; il ne dépasse plus que de deux doigts la cicatrice ombilicale. Le fibrome inférieur diminue un peu de volume, il en est de même de celui qui est pédiculé et toujours mobile. Depuis quelques jours on le trouve presque constamment au-dessous de la région épigastrique, à peu près sur la ligne médiane.

Le 7. Le fond de l'utérus ne dépasse plus que d'un doigt l'ombilic. Il est vrai que le segment inférieur, moins volumineux, est un peu descendu dans l'excavation, entraînant le fibrome qui remplit à peu près la moitié de la région supérieure de cette cavité. Il s'écoule toujours un peu de sang.

A partir de ce moment, j'ai vu Mme L... presque tous les jours et je l'ai complètement examinée un grand nombre de fois. Pour ne pas augmenter les proportions de cette observation, déjà trop longue, je me contenterai de résumer très brièvement les principales remarques que j'ai faites et surtout celles qui se rapportent au retrait de l'utérus et des tumeurs.

La masse totale représentée par l'utérus et les fibromes qui en constituent maintenant la plus grande partie, s'élève encore, jusque vers le 15 juin, un peu au-dessus de l'ombilic. Dès cette époque, elle diminue insensiblement chaque jour, et il est facile de reconnaître que c'est aux dépens du tissu utérin que la diminution s'opère. Le corps fibreux pédiculé, qui était resté pendant plusieurs jours au-dessus de l'ombilic, se porte petit à petit à gauche et se cache de plus en plus dans la fosse iliaque de ce côté. Le corps fibreux principal entoure la partie inférieure de l'utérus dans plus de la moitié de sa circonférence. La partie inférieure reste définitivement engagée dans l'excavation, tandis que, par la partie supérieure, il continue à s'élever à plusieurs travers de doigt au-

Digitized by Google

dessus du pubis. Quant au petit fibrome, il occupe toujours la partie médiane; il paraît se détacher du fond de la matrice et reste longtemps voisin de l'ombilic. Un écoulement sanguin, très peu abondant dès le début, a continué en diminuant, mais presque sans interruption, pendant quatre semaines. Durant ce temps, j'ai tenu Mme L... couchée dans son lit, et c'est seulement lorsqu'elle n'a plus rien perdu, que je l'ai autorisée d'abord à se placer sur un canapé, puis à faire quelques pas dans sa chambre et enfin bientôt à sortir et à reprendre sa vie ordinaire. Je dois dire que tout cela a pu être fait sans aucun inconvénient; j'ai pris la précaution de lui faire porter une ceinture élastique pour soutenir la région inférieure du ventre, et je continuerai à la voir de temps en temps pour étudier jusqu'à la fin ce qui se passera du côté des tumeurs.

Ma dernière visite est du 9 juillet, et voici ce que j'ai noté :

Le fond de l'utérus est à un travers de doigt au-dessous de l'ombilic. Ce qui me démontre que c'est bien lui que je touche, c'est que je retrouve implanté, et sur la partie la plus élevée, le petit fibrome immobile dont j'ai déjà si souvent parlé. Le fibrome du côté droit s'élève encore presque aussi haut que le fond de la matrice. Par en bas, il plonge toujours dans l'excavation dont il remplit encore une notable partie. Le col, peu saillant, est incliné à gauche et en arrière et paraît se détacher comme une saillie sculptée dans la masse fibreuse, qui le dépasse un peu à droite. Le fibrome pédiculé est couché dans la fosse iliaque gauche, dans laquelle il jouit d'une grande mobilité.

Quant au volume de ces tumeurs, il me paraît incontestable qu'il a déjà très sensiblement diminué. C'est surtout pour celle qui est pédiculée que cela me paraît évident. La droite conserve encore un diamètre vertical considérable, mais il ne me paraît pas douteux que transversalement et, d'avant en arrière, elle ait déjà perdu sensiblement de ses dimensions.

Sous le rapport de la consistance, je crois pouvoir affirmer également qu'elle devient chaque jour plus considérable. Au reste, un mois et douze jours se sont à peine écoulés depuis l'accouchement, et l'observation de faits analogues m'a démontré qu'il fallait un temps plus long pour bien apprécier les changements complets qui peuvent se produire dans les fibromes utérins. Il sera donc intéressant de suivre encore pendant longtemps

Digitized by Google

Mme L..., et je me ferai un devoir de soumettre à la Société mes nouvelles constatations.

J'ajoute en terminant que l'enfant qui est du sexe masculin ne pesait que 2 kilos 500 grammes au moment de la naissance. Il a été confié à une bonne nourrice, et aujourd'hui (9 juillet), il se développe à merveille et pèse déjà 3 kilos 635 grammes.

P. S. — J'ai vu Mme L... pour la dernière fois le 25 juillet. La diminution des tumeurs continue, d'une manière très notable, du côté de l'abdomen et du côté de l'excavation pelvienne.

J'ai appris hier, 28, qu'elle avait ses règles depuis la veille. Je ne manquerai pas de l'examiner dans quelques jours, et à la manière dont les choses se sont passées depuis deux ou trois semaines, je ne doute pas qu'il ne me soit donné de constater une nouvelle diminution dans le volume des fibromes.

Je ne manquerai pas de tenir la société au courant des résultats que je constaterai.

Les tumeurs fibreuses se ramollissent, ou plutôt s'assouplissent, selon l'expression beaucoup plus juste de M. le professeur Depaul, car l'expression de ramollissement porte avec elle l'idée d'une altération pathologique qui n'existe pas. Cet assouplissement commence avec l'hypertrophie et, de même que l'utérus perd sa dureté sous l'influence de l'imbibition de ses fibres augmentées de volume et considérablement vascularisées, de même s'amollit le tissu des hystéromes sous l'influence des mêmes causes. Cette deuxième modification des fibromes utérins semble exister à des degrés variables comme les premiers, et probablement pour les mêmes raisons. Il est, en effet, logique de penser qu'une tumeur presque exclusivement composée de tissu musculaire est plus susceptible de s'amollir qu'une autre tumeur, dont le tissu fibreux formerait la partie principale. Ainsi peuvent s'expliquer les divergences d'opinions de MM. Depaul et Tarnier à l'endroit

Digitized by Google

de cette modification. Tandis que M. le professeur Depaul limite l'assouplissement aux couches superficielles, corticales des tumeurs fibreuses, M. le Dr Tarnier les fait s'amollir en totalité. Ce fait, qui peut paraître insignifiant au premier abord, a une grande importance pratique. Pendant la grossesse, l'amollissement total peut donner lieu à une sensation de fausse fluctuation, faire croire à une tumeur liquide et déterminer un chirurgien, même expérimenté, à y plonger un trocart. Pendant le travail, un accoucheur avisé mettra à profit cette modification dans l'intervention à laquelle il aura recours pour terminer l'accouchement. Mais l'assouplissement total est un phénomène rare, et il ne faudrait pas y compter outre mesure sous peine de s'exposer à de graves déceptions. Comme conséquence de l'assouplissement, on peut encore noter l'aplatissement des tumeurs par des pressions exercées sur elles en sens inverse, et leur étalement en plaque (Guéniot). Mais M. le professeur Depaul se refuse à admettre, avec raison selon nous, cet aplatissement, qui est plutôt apparent que réel, et il explique l'étalement en plaque par l'accroissement de la base d'implantation de la tumeur sur la matrice en voie de développement.

Enfin, nous dirons, en terminant ce qui a trait à l'assouplissement, que cette modification est d'autant plus marquée que les rapports de la tumeur et de l'utérus sont plus intimes. Aussi, les fibromes interstitiels et sous-muqueux s'amollissent-ils plus que ceux qui font saillie dans la cavité péritonéale.

Non seulement les fibromes utérins subissent des modifications de texture pendant la grossesse, mais encore ils acquièrent, par le fait de ces modifications anatomiques, la propriété de se contracter. Il faut bien connaître ce fait

Digitized by Google

pour n'être pas exposé à commettre des erreurs de diagnostic. La première fois qu'il me fut donné d'examiner un utérus gravide dans lequel s'étaient développées des tumeurs fibreuses, je pris une de ces tumeurs interstitielle et peu volumineuse pour une petite partie fœtale soulevant la paroi abdominale. Dans l'intervalle de deux contractions indolores de la grossesse, je palpai l'utérus, dont les parois présentaient, dans toute leur étendue, une égale consistance, quand tout à coup, l'organe se durcissant, je sentis l'extrémité de mes doigts soulevée par un corps dur que je crus être un talon. Mais le fait même de l'apparition de cette saillie pendant une contraction me démontra immédiatement que j'étais dans l'erreur; je reviendrai sur ce point de diagnostic dans un chapitre spécial.

La contractilité des fibromes utérins s'accuse encore après l'accouchement, par la dureté parfois considérable qu'acquièrent ces tumeurs. Je crois devoir appeler d'une façon toute particulière l'attention sur ce point, car on pourrait être tenté de supposer que les corps fibreux sont d'autant plus résistants qu'ils renferment moins de fibres musculaires. Ce fait, vrai pendant la grossesse, cesse de l'être après l'accouchement. Les tumeurs presque exclusivement composées de fibres-cellules hypertrophiées par la gestation, se rétractent comme l'utérus et prennent la consistance de cet organe après la délivrance. La tumeur dont j'ai donné l'examen histologique (fig. 2, pl. II), était extrêmement dure, et criait sous le scalpel; cependant sa richesse en fibres musculaires ne saurait être mise en doute; on croirait avoir du tissu utérin sous les yeux. Cette contractilité des tumeurs a également son importance pratique, et nous verrons à propos du traitement les avantages que l'on peut retirer de certains médicaments dont

Digitized by Google

l'action porte sur cette propriété de la fibre musculaire, je veux parler de l'ergot de seigle et de ses dérivés.

L'existence des tumeurs fibreuses modifiées par la grossesse, telle que je viens de la décrire, n'a pas été acceptée par tous les auteurs qui se sont occupés de la question et, comme je le disais au commencement de ce chapitre, on a refusé à la grossesse toute influence sur les fibromes utérins. M. le Dr Guéniot, par exemple, ne nie pas, il est vrai, que les corps fibreux puissent augmenter de volume, mais, pour lui, cette augmentation de volume ne relève pas immédiatement de la grossesse ; elle tiendrait à l'évolution physiologique de ces tumeurs. M. le Dr Guéniot reconnaît encore que les fibromes utérins peuvent devenir plus mous pendant la gestation, mais alors, pour lui comme pour Ashwell, il se produit un véritable ramollissement pathologique. Nous ne contestons pas que parfois, durant la grossesse, les fibromes utérins puissent présenter un ramollissement inflammatoire ou putride, nous en citerons même des cas, mais c'est là un état morbide exceptionnel, et qui peut gravement compromettre les jours de la femme. Aussi Ashwell, croyant que cette altération pathologique et dangereuse se produisait surtout dans les derniers mois de la grossesse, conseillait-il l'accouchement prématuré. L'assouplissement qui se produit sous l'influence de la grossesse, est physiologique ou mieux extra physiologique, au même titre que l'amollissement du tissu utérin ; d'ailleurs ces faits sont trop connus actuellement pour qu'il me faille insister davantage. Cependant, je dois dire encore quelques mots de l'opinion de certains auteurs qui, comme Emmet, de New-York, sont allés jusqu'à soutenir que les fibromes, loin d'augmenter pendant la grossesse, diminuaient au point de disparaître entièrement. Cet auteur cite

BOSTON MEDICAL
APR 29
LIBRARY

Digitized by Google

à la page 522 de son Traité des maladies des femmes, trois cas dans lesquels il aurait noté un semblable processus. Il n'existe pas dans les phrases du chirurgien américain la moindre ambiguïté : c'est bien pendant la grossesse, *during pregnancy*, que ces tumeurs auraient disparu. Mais je crois pouvoir faire remarquer que les faits d'Emmet manquent de détails, et que, même comme faits exceptionnels, ils ne sauraient entraîner la conviction. Existait-il bien une tumeur avant ou pendant la grossesse? Il y a quelques jours à peine, j'examinais dans un service d'accouchements, une femme chez laquelle un chirurgien audacieux et habile avait découvert pendant la grossesse un fibrome qu'il voulait enlever par la gastrotomie. Cette femme a accouché depuis spontanément et à terme : il a été impossible, depuis le jour de son entrée dans le service, de trouver la moindre trace du corps fibreux. Il se pourrait que les cas d'Emmet resemblassent à celui-ci, et qu'une erreur de diagnostic pût expliquer la disparition complète des tumeurs pendant la grossesse.

Ce n'est pas seulement la gravidité qui exerce une influence sur l'évolution des corps fibreux, la congestion menstruelle a aussi sur ces tumeurs une action manifeste. Les observations absolument probantes ne sont pas nombreuses, mais cela tient plutôt aux difficultés de les recueillir qu'à leur rareté. Les fibromes les plus éprouvés par la congestion menstruelle sont les fibromes interstitiels et sous-muqueux, et cela pour les mêmes raisons que nous avons données en parlant des modifications gravidiques. Or les fibromes interstitiels sont très difficiles à explorer pour ne pas dire impossibles, et les fibromes sous-muqueux doivent arriver au moins au niveau du col utérin, pour tomber sous nos sens. L'histoire bien connue aujourd'hui

Digitized by Google

des polypes intermittents vient à l'appui de ce que nous avançons, et le cas de Forget, dans lequel ce chirurgien vit l'écoulement sanguin se faire au niveau de la tumeur, prouve bien que la muqueuse subit des changements congestifs pendant les règles. Donc, les auteurs qui ont cherché dans la contraction de l'utérus la cause unique de l'apparition des tumeurs fibreuses pendant la menstruation, sont allés beaucoup trop loin. Et d'ailleurs, pourquoi nier l'hypertrophie congestive parallèle de l'utérus et des corps fibreux? Il n'y a là rien que de très physiologique.

L'augmentation de volume des fibromes interstitiels a été notée par un certain nombre d'auteurs, et M. le professeur Guyon a rapporté à la Société de chirurgie en 1868 un fait qui nous paraît concluant. La femme qui est l'objet de cette observation, portait un corps fibreux interstitiel : l'utérus était en rétroversion et le col porté en avant derrière les pubis. Elle venait à l'hôpital pour y être soignée d'une rétention d'urine. Lorsqu'il pratiqua le toucher, M. Guyon pensa d'abord à une grossesse ; mais cette femme affirmait qu'elle était très bien réglée et que les règles viendraient, sans doute, le lendemain. Les règles vinrent, en effet. Lorsque la période menstruelle fut passée, on constata que *la tumeur était beaucoup plus dure et avait diminué de volume. Au début, il était impossible de pratiquer la réduction de la tumeur, tandis qu'elle devint très facile une fois l'époque menstruelle passée*. Il est bien évident, ajoute M. Guyon, qu'à chaque période menstruelle, cette tumeur devenait plus volumineuse et donnait naissance à une rétention d'urine.

Les fibromes utérins ressentent également les effets de la ménopause. A ce moment, il se produit une disparition des fibres musculaires qui entraient dans la constitution des

Digitized by Google

tumeurs, en vertu d'un processus que nous indiquerons dans le paragraphe suivant. Mais je note ici le fait, de façon à bien montrer l'analogie d'évolution des corps fibreux et de la matrice après l'accouchement, après l'écoulement menstruel, après la ménopause, c'est-à-dire toutes les fois qu'il se fait une diminution dans l'activité fonctionnelle de l'organe. Au contraire sous l'influence de la congestion menstruelle ou gravidique, ces tumeurs et l'utérus augmentent harmoniquement de volume. L'évolution des fibromes utérins est donc intimement liée à celle de l'utérus; les modifications que nous venons d'étudier s'accuseront à des degrés différents, selon les divers états extraphysiologiques que nous avons passés en revue, selon la structure et le siège anatomique des néoplasmes.

3° *Existence pathologique des fibromes utérins.*

Sous ce titre, nous allons indiquer brièvement les altérations pathologiques variables dont les corps fibreux peuvent être le siège dans le cours de leur existence. Cette étude ne rentre, il est vrai, que très accessoirement dans notre sujet, mais, pour être complet, nous voulons en dire quelques mots.

Parmi les transformations que peuvent subir les fibromes utérins, nous devons tout d'abord signaler la *suppuration*. Le tissu de ces tumeurs, comme celui de l'utérus, a peu de tendance à s'enflammer, malgré la présence du tissu conjonctif interposé aux fibres musculaires. Il existe cependant, comme l'a noté Cruveilhier, des fibromes très vascularisés qui peuvent être le siège d'un travail inflammatoire aboutissant à la suppuration.

Digitized by Google

La grossesse peut, dans une certaine mesure, favoriser le développement de ces altérations. On pourra lire au chapitre des complications la relation d'un fait extrêmement intéressant, que M. le Dr Lucas-Championnière a eu la bonté de nous communiquer et dans lequel ce chirurgien a noté la suppuration vers le milieu de la grossesse. Ces faits s'expliquent en outre par la nature même de la zone lâche qui sépare les corps fibreux du tissu utérin. Les collections purulentes peuvent s'étaler sur tout le pourtour de la tumeur et, en définitive, la séparer complètement des parties voisines. Dans un cas fort curieux rapporté par Dance, l'inflammation suppurative s'était emparée de la zone celluleuse d'un hystérome qui restait ballant et suspendu, dans une large cavité pleine de pus, par quatre petits pédicules étroits et courts. C'étaient les restes des connexions naturelles de la tumeur avec le tissu utérin. La collection purulente peut se faire jour par différentes voies : parois abdominales, vessie, rectum ; elle peut s'ouvrir dans le péritoine ou bien, décollant les membranes de l'œuf, s'il y a grossesse, s'écouler par les organes génitaux externes.

La *dégénérescence gangréneuse* envahit quelquefois les fibromes utérins. Le sphacèle se produit le plus souvent à la suite d'une inflammation violente ; mais il peut également résulter d'une striction exercée autour d'une portion plus ou moins allongée de la production morbide. Le col utérin a été plus d'une fois l'agent producteur de la gangrène. Dans un cas rapporté par Cappie et dont on trouvera un résumé à la page 262 de ce travail, la gangrène survint consécutivement à une torsion spontanée du pédicule. La tumeur qui était sous-péritonéale se détacha,

Digitized by Google

tomba dans l'abdomen et détermina la mort, malgré la provocation de l'avortement.

On a également observé le ramollissement partiel des tnmeurs fibreuses, ramollissement qu'il ne faut pas confondre avec l'assouplissement de la grossesse, et que l'on a attribué aux mauvaises conditions dans lesquelles se fait leur nutrition. Wirchow (1), donne du ramollissement partiel la description suivante. « Quelques points s'étaient transformés en un tissu mou, d'un jaune blanchâtre comme floconneux; on trouvait ça et là des vides remplis de liquide clair, autour desquels le tissu était très délicat et se laissait étirer en longs cordons filiformes et membraneux. La modification me sembla provenir du tissu connectif qui présentait encore par places des faisceaux de fibres, tandis que dans d'autres endroits, il ne formait plus qu'une masse vaguement striée, plutôt amorphe, et ça et là, granuleuse et ponctuée, cette masse présentait au microscope, des fibres élastiques en très petite quantité, des noyaux épars et beaucoup de renflements particuliers arrondis, quelquefois granuleux, rappelant presque des cellules ganglionnaires. Ils étaient rangés le long des filaments, comme les grains d'un chapelet. Il existait de nombreux vaisseaux dilatés, en partie variqueux. On distinguait encore en beaucoup d'endroits les fibres musculaires; cependant elles étaient granuleuses, ponctuées, comme les fibres du cristallin dans la cataracte; sur d'autres points elles n'étaient plus avec leurs noyaux qu'à l'état de détritus granuleux. »

Ces petits vides remplis de liquide clair dont parle Virchow, sont l'origine des cavités centrales que Cruveilhier,

(1) Wirchow. Path. destumeurs, t. III, p. 308.

Digitized by Google

sous un nom emprunté à la minéralogie, a appelé des *géodes* (fig. 6. C. C.). Ce sont des cavités à parois irrégulières, traversées par des faisceaux qui ont subsisté au milieu de la destruction des faisceaux voisins. Elles ne paraissent

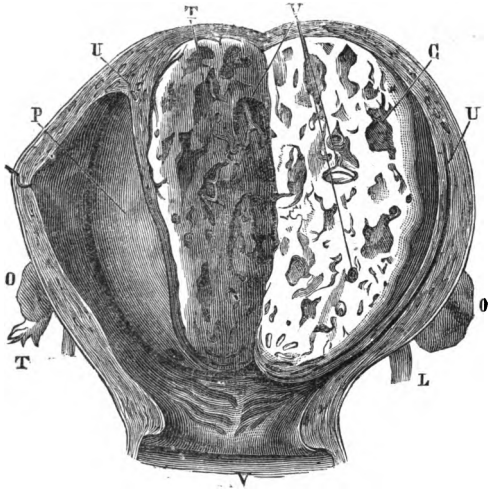

Fig. 6. — Tumeur fibreuse contenant des cavités (géodes) (d'après Cruveilhier). UU. Parois de l'utérus. — P. Surface de la tumeur. — CC. Cavités kystiques (géodes). — V. Vaisseaux sanguins. — OO. Ovaires. — T. Trompe. — L. Ligament rond. — V. Vagin.

jamais douées d'une paroi propre, leur contenu est le plus souvent séreux, ainsi que Cruveilhier l'indique, mais ce n'est pas une règle absolue. On y a trouvé des liquides diversement colorés. Il s'y fait souvent des hémorrhagies qui ont modifié considérablement leur contenu et on a cité des cavités géodiformes qui avaient acquis un développement considérable et pouvaient en imposer pour un kyste ovarique et un kyste ovarique hémorrhagique d'après l'aspect du liquide retiré par la ponction. Dans ces cas le diagnostic est souvent fort difficile à faire; mais M. le Dr Quin-

Digitized by Google

quaud affirme que l'examen chimique du liquide peut aider à trouver le solution du problème, et je ne saurais mieux faire que de rapporter ici textuellement la note que ce médecin distingué m'a communiquée à ce sujet.

Dans le kyste hémorrhagique ovarien on trouve, en général une plus grande quantité de cholestérine que dans le myome kystique de l'utérus. La cholestérine coexiste souvent dans le premier cas avec des cellules épithélioïdes qui ne se constatent pas dans le second.

Dans le kyste de l'ovaire, on rencontre une forte proportion de paralbumine, de métalbumine et de mucine. Dans le kyste utérin, c'est surtout de la mucine qui existe, même en plus faible proportion, que dans le kyste ovarien.

Les matériaux solides dans le kyste ovarien sont de 47 à 50 grammes pour un kilogramme de liquide : 8 à 10 grammes de substances minérales et 35 à 40 grammes de substances organiques. Dans le kyste de l'utérus, les matériaux solides sont de 60 à 70 grammes.

Reste un dernier élément de diagnostic, c'est l'examen chimique du sang. Dans les cas de kystes simples de l'ovaire, la cholestérine du liquide kystique est en faible proportion ; de plus, l'hémoglobine ne descend guère au-dessous de 78 grammes à une période avancée. Le pouvoir oxydant étant à 150 centimètres cubes, les matériaux solides à 82 grammes. Dans le kyste utérin hémorrhagique, les matériaux solides descendent vers 72 grammes, l'hémoglobine vers 68 à 70 grammes.

En étudiant l'existence extra-physiologique des corps fibreux, nous avons vu que l'atrophie de ces tumeurs après l'accouchement se faisait par un processus que l'on a comparé à celui de la régression utérine, c'est-à-dire par dégé-

Digitized by Google

nérescence graisseuse et résorption des fibres musculaires Mais en dehors de la grossesse certains fibromes subissen des transformations analogues. Quand ils ne sont ni trop gros ni trop durs, ils peuvent arriver ainsi à une résorption partielle ou totale, cliniquement du moins, et être l'objet d'une guérison spontanée. Toutefois celle-ci est très rare et l'on ne peut pas dire qu'on ait jamais constaté avec une parfaite certitude sa disparition complète. « Il restera toujours, dit Virchow, une quantité notable de tissu conjonctif; je ne regarde pas comme probable sa disparition complète, et je la révoquerai en doute aussi longtemps que la démonstration directe ne m'aura pas convaincu. Toujours est-ce un fait très heureux de voir le tissu musculaire subir dans toute la tumeur une métamorphose graisseuse, et ainsi la vraie cause de la croissance disparaître; en effet, celle-ci réside dans le tissu musculaire et non dans le tissu connectif. » Je dois ajouter que quelques auteurs ont avancé que les fibres musculaires disparaissaient et que la masse morbide diminuait de volume peut-être sous l'influence d'inflammations interstitielles.

A l'atrophie succède fréquemment la *pétrification* des corps fibreux. Cette pétrification des fibromes s'opère de deux manières; par infiltration et par encroûtement périphérique. Ordinairement le dépôt de sels calcaires se fait d'abord au centre pour gagner peu à peu les couches superficielles. Les cas où existait seulement une coque calcifiée à l'extérieur sont tout à fait exceptionnels. Les tumeurs ainsi modifiées peuvent acquérir une dureté telle que les coupes faites avec la scie ont un aspect éburné. La macération, en faisant disparaître les parties molles, transforme la tumeur en une masse madréporique ou coralloïde, dure, mais friable. Cette dégénérescence calcaire était ap-

Digitized by Google

paremment connue dès la plus haute antiquité, comme nous le montre l'histoire de la Thessalienne d'Hippocrate. Les tumeurs ainsi calcifiées ont recu les noms de pierres utérines, de calculs utérins, et c'est Baillie qui, le premier émit l'idée que ces pierres utérines expulsées par certaines malades devaient leur origine aux fibromes utérins. Cette altération pathologique a son importance en obstétrique, car elle peut donner lieu à des accidents analogues à ceux qui résultent d'une tumeur osseuse développée dans l'excavation pelvienne. Ainsi on pourra lire au n° 300 de nos tableaux une observation de Wynn Williams, qui dit avoir été obligé d'appliquer le céphalothribe chez une femme en travail, sur une tumeur interstitielle volumineuse qui avait subi la dégénérescence calcaire. L'enfant dut être sacrifié, mais la mère guérit.

Les fibromes utérins et les carcinomes ont été considérés jadis, comme les stades d'une même affection. Morgagni, Lisfranc et Dupuytren admettaient cette opinion, qui fut combattue par Bayle. Aujourd'hui, grâce aux recherches de Cruveilhier, de Lebert et de Velpeau, l'idée de la dégénérescence cancéreuse est à peu près complètement abandonnée. Cependant elle est encore soutenue par quelques auteurs et, en particulier, par Klob qui s'appuie sur une observation qui n'est rien moins que concluante. « En 1862, dit cet auteur, un singulier spécimen fût déposé au musée de Salzbourg. Dans une tumeur fibroïde du volume d'une tête d'enfant, située dans la paroi postérieure de l'utérus, il s'était développé un carcinome incontestable, sans qu'aucune autre portion du corps fut affectée. Je suis donc forcé d'admettre la possibilité d'une telle transformation, quoique je ne puisse me rappeler un second cas de cette espèce, soit dans la littérature, soit d'après mon expérience assez

Digitized by Google

étendue. » Virchow, sans admettre une prédilection pour le carcinome, de la part des myomes, pense qu'on peut voir ces tumeurs devenir, tout aussi bien qu'une partie quelconque et saine de l'utérus, le siège soit du cancroïde, soit du sarcome. Je dois signaler ici un fait qui pourrait peut-être servir à expliquer cette prétendue transformation des tumeurs fibreuses en carcinome. M. le docteur Blachez a publié dans la *Gazette médicale* (Archives de tocologie, janvier 1880) une observation de « tumeur compliquant l'accouchement » que M. le docteur Guéniot, appelé en consultation, reconnut être une tumeur fibreuse implantée sur le segment inférieur gauche de la matrice. Pendant le travail, le fibrome, dit l'observation, descend et accompagne la tête fœtale, qui se dégage facilement après quelques incisions à la vulve. M. le docteur Guéniot appliqua une anse de fil métallique sur la tumeur retenue à l'extérieur; l'anse métallique fut engagée dans un écraseur et en moins de dix minutes *la tumeur manifestement formée d'un tissu fibreux très résistant* était enlevée. M. le Dr Blachez fait suivre cette observation de la réflexion suivante : « L'âge de la malade (28 ans), son excellent état de santé ne permettaient pas de supposer l'existence d'une masse cancéreuse. »

A l'heure où j'écris ces lignes, la malade qui fait l'objet de cette observation a probablemement succombé à l'infection cancéreuse. Ce qui restait du corps fibreux avait-il donc dégénéré en cancer? On serait en droit de le supposer, si l'examen histologique n'avait pas été pratiqué. Mais le microscope a révélé la nature de cette tumeur: MM. Ranvier et Malassez ont reconnu que le prétendu corps fibreux n'était autre chose qu'un sarcome fasciculé. M. le docteur Guéniot, dont la loyauté scientifique est

Digitized by Google

bien connue, se propose de rectifier l'erreur; il a bien voulu, en attendant, m'autoriser à me servir de ce fait que je ne pouvais employer plus utilement.

Mais si la dégénérescence cancéreuse est actuellement inacceptable, la coïncidence d'un myome utérin et d'un cancer n'a rien qui doive étonner, la fréquence de l'une de ces deux affections égale à peu près la fréquence de l'autre, et les deux ne s'excluent pas. Il est hors de doute que des épithéliomes ou des sarcomes de la matrice, nés au voisinage d'un myome, ont pu s'étendre jusqu'à lui, en gagnant de proche en proche et l'entamer finalement, comme ils avaient fait du tissu utérin lui-même ; mais il n'y a, de la part du myome, aucune prédilection pour le cancer.

Digitized by Google

CHAPITRE IV.

Étiologie et pathogénie.

1° ÉTIOLOGIE.

Les causes des fibromes utérins ne sauraient nous retenir longtemps, car nous devons limiter cette étude au point de vue spécial de la grossesse et de l'accouchement. D'autre part, les connaissances étiologiques que nous possédons, sont encore trop imparfaites, pour nous permettre d'affirmer l'influence de certains phénomènes sur la production de ces tumeurs. Nous signalons, sans y insister davantage, l'*hérédité*, le *tempérament*, l'*état de santé antérieur*. En ce qui concerne *le célibat*, nous en apprécierons la valeur quand nous traiterons des rapports qui existent entre les fibromes utérins et la fécondation. Relativement *à la menstruation*, nous dirons avec Malgaigne qu'elle n'offre le plus souvent que des conditions satisfaisantes.

L'*âge* a une grande influence : mais, on ne peut admettre comme vraie l'opinion de Aran, pour lequel, le développement des fibroïdes aurait lieu avant trente ans. Il est vrai qu'il existe dans la science quelques faits à l'appui de cette opinion, signalés par Mme Boivin, Cruveilhier, etc. ; mais ce sont là des exceptions. Nous donnons ici des statistiques après lesquelles nul doute ne pourra subsister :

	Statistique de Malgaigne.	De Dupuytren.
Femmes de 15 à 20 ans	2	1
— 20 à 30 ans	4	10
— 30 à 40 ans	20	19
— 40 à 50 ans	16	23
— 50 à 60 ans	4	3
— 60 à 70 ans	1	1
— 70 à 74 ans	4	
	51	57

Digitized by Google

Braun et Chiari ont noté l'âge de trente-sept malades qui se sont présentées au grand hôpital de Vienne, pour des tumeurs fibreuses de l'utérus. Si nous ajoutons quatre-vingt-seize cas empruntés à Ch. West, on trouve :

26	femmes avaient	de 20 à 30 ans
44	—	de 30 à 40 ans
47	—	de 40 à 50 ans
15	—	de 50 à 60 ans
1	—	à 72 ans
133		

Dans une note communiquée à la Société obstétricale d'Edimbourg, par Mathews Duncan, le Dr Engelmann donne les résultats suivants :

a. Femmes mariées.		*b.* Femmes non mariées.	
Au-dessous de 20 ans	0	Au-dessous de 20 ans	4
de 20 à 30 ans	34	de 20 à 30 ans	14
de 30 à 50 ans	104	de 30 à 40 ans	18
de 40 à 50 ans	143	de 40 à 50 ans	21
Au-dessus de 50 ans	26	Au-dessus de 50 ans	5
	307		62

Ces résultats, tout en parlant bien haut, ne laissent pas que d'être entachés de certaines causes d'erreur. Le moment où l'on a découvert le fibrome concorde-t-il avec son développement primitif? N'existait-il pas depuis bon nombre d'années, et un accident fortuit, ou un phénomène extra-physiologique, la grossesse, par exemple, n'ont ils pas réveillé une lésion endormie ? Que de fois une tumeur fibreuse inconnue pendant la vie est décelée à l'amphitéâtre ! Nous ne voulons pour preuve de cette assertion que deux faits : l'un de nature clinique démontré amplement par une sta-

Digitized by Google

tistique qui repose sur 6,000 accouchements : Mangiagalli écrit en effet que, à l'École obstétricale de Milan, de 1863 à 1878, on n'a observé que trois accouchements où l'utérus était le siège de tumeurs fibreuses ; l'autre de nature anatomique faisait écrire à Portal que sur 20 matrices, il avait trouvé 13 corps fibreux ; à Leudet que, sur 77 autopsies faites dans le service de Louis, 10 utérus en étaient atteints. Dans bon nombre de cas pourtant, on a pu noter le moment où les symptômes de la maladie ont apparu pour la première fois. C. West publie à cet effet le tableau suivant :

Age des malades.	Soumises pour la première fois à l'examen.	Symptômes déclarés.
Au-dessous de 20 ans		3
Entre 20 et 30 ans	11	26
— 30 et 40 ans	40	48
— 40 et 50 ans	50	34
— 50 et 60 ans	15	5
Au-dessus de 60 ans	1	1
	117	117

Engelmann sent lui aussi la nécessité de faire remarquer que bien souvent les malades souffraient depuis longtemps, quand elles sont venues se présenter à lui. Ainsi sur 369 cas, il a pu faire des remarques dans 253.

Les premiers symptômes se déclarèrent :

Au-dessous de 20 ans	6
de 20 à 30 ans	48
de 30 à 40 ans	124
de 40 à 10 ans	75
	253

De cette étude un peu détaillée, mais utile, sinon indis-

Digitized by Google

pensable, on arrive à cette conclusion essentiellement vraie: les tumeurs et polypes fibreux de l'utérus sont une affection, qui rare dans la puberté appartient surtout à la période d'activité sexuelle, comme le fait très justement remarquer M. Guyon.

Mais faut-il accorder à la *ménopause* une certaine influence sur la production de ces tumeurs ? C'est là un point très discutable. Nous acceptons volontiers l'opinion de M. Broca, qui dans son traité des tumeurs, écrit : « Je ne crois rien exagérer en disant qu'à la Salpêtrière le tiers environ des vieilles femmes sont atteintes de cette affection. » Le fait anatomique existe : nous-même l'avons souvent constaté; reste à savoir, si ces fibromes, développés depuis longtemps, n'étaient pas restés latents, c'est-à-dire n'avaient imprimé à l'organisme aucun trouble capable d'éveiller l'attention du médecin sur un phénomène morbide, dont la malade n'a eu le plus souvent aucune notion. Ce qui nous confirme dans notre manière de voir, c'est, d'une part, l'absence de signes cliniques pendant les dernières années de la vie, d'autre part le petit volume des fibromes, qui ont été le siège d'une métamorphose régressive manifeste.

Il importe de signaler une cause prédisposante sur laquelle ont particulièrement insisté les Américains : ainsi, dans Gaillard Thomas, on lit, que *la race* nègre présente une prédisposition remarquable. Cette opinion est confirmée par M. Rufz de Lavison dans sa chronologie des maladies de Saint-Pierre, à la Martinique (1869).

Enfin, on a voulu trouver des causes occasionnelles de la production des tumeurs fibreuses utérines.

L'état puerpéral constituerait, pour Winckel (1), une

(1) Winckel, Schmidt's Jahrb, 1876.

Digitized by Google

cause importante des fibromes utérins. Sur 115 malades observées par cet auteur, deux rapportaient le début de leur affection à un avortement, se fondant sur ce que les symptômes de la maladie ne s'étaient manifestés que depuis lors ; deux autres, après une contusion de la paroi abdominale antérieure, qui détermina une fausse couche, eurent des écoulements menstruels très abondants, et devinrent stériles : elles virent apparaître une tumeur fibreuse alors sur la face antérieure de l'utérus.

Trois de ces malades faisaient remonter le début des accidents qu'elles présentaient à une délivrance artificielle après un accouchement à terme.

Quatre fois le fibrome se développa à la suite d'hémorrhagies abondantes dans les suites de couches : dans ce dernier cas, l'auteur allemand fait jouer un rôle important à la congestion utérine, au défaut d'involution du point où s'insère le placenta, au catarrhe de la matrice. Dans un certain nombre de faits, il constatait des traces de paramétrite et de péritonite anciennes.

La grossesse, par elle-même, n'amènerait pas souvent, pour l'accoucheur de Dresde, la formation de nouveaux néoplasmes, même quand elle favorise l'accroissement rapide de ceux qui existaient déjà ; cependant dans 18 cas, on pourrait attribuer les fibromes au processus puerpéral.

Röhrig, de Kreuznach, a observé une centaine de cas de fibromes de l'utérus. Chez sept malades, il accuse quatre fois, l'avortement ; trois fois, les suites de couches. Sur dix-sept autres, quatre avaient eu une suppression brusque des règles ; cinq avaient reçu un traumatisme sur l'utérus ; huit, au moment de leurs règles, avaient été soumises à des coups ou des chutes. Dans vingt et un cas, la

Digitized by Google

cause était attribuée à des exercices accomplis par de jeunes mariées au moment des règles ; enfin neuf fois, le coït semble avoir été la cause productrice de ces tumeurs.

Nous laissons à l'auteur, qui les a publiés, la responsabilité de ces résultats, mais « s'il est impossible d'établir pour chaque cas isolé, une cause déterminée de ce genre et surtout de démontrer les conditions d'origine de chaque tumeur isolée, l'étiologie générale n'en est pas moins dominée toujours par un état d'irritation (Virchow).

2° PATHOGÉNIE.

S'il est un point obscur dans l'histoire des fibromes utérins, c'est bien certainement le mode de formation de ces tumeurs. Je n'ai pas à faire ici l'étude des corps fibreux en général ; cependant quelques mots sur la pathogénie de ces productions me paraissent indispensables.

Au commencement du XIXe siècle, la question pouvait se résumer en ceci : « La tumeur est le résultat *d'*une sécrétion et d'une accumulation de lymphe plastique. » Depuis se sont succédées la théorie des transformations d'Andral (1), celle de la transubstantiation de Wetler développée par Burdach (2), celle des substitutions organiques de M. le professeur Courty (3). Mais placer la question sur ce terrain, serait entrer dans le domaine de la pathologie générale : nous préférons examiner les opinions des auteurs, qui ont eu spécialement en vue le mode d'origine des tumeurs fibreuses.

(1) Andral. Traité d'anat. path., 1829.
(2) Burdach. Traité de phys. trad. par Jourdan, 1837.
(3) Courty. Des substitutions organiques, Gaz. méd. de Paris, 1847.

Digitized by Google

On a, tour à tour, parlé d'une aberration des propriétés vitales, d'une sécrétion morbide, d'un produit inflammatoire, toutes explications insuffisantes.

Cambernon (1) faisait dériver les fibromes d'ovules déviés de leur parcours normal et arrêtés en plus ou moins grand nombre, sur un point quelconque de la matrice. Scanzoni considère les polypes de l'utérus, comme des débris de placenta ou des produits de conception incomplètement développés. Pour Walther, le point de départ des fibromes était une goutte de sang menstruel, ou toute autre humeur acrimonieuse; Velpeau croyait à l'épanchement du sang dans l'épaisseur du tissu utérin et à l'organisation de la fibrine ; Blandin à la formation d'un caillot, dans une des veines anfractueuses de l'organe.

Le microscope vint jeter un jour nouveau sur la question et Vogel fut conduit par ses recherches à formuler la loi d'analogie de formation, sur laquelle Meckel avait déjà insisté, quand il écrivait que les formations pathologiques nouvelles ressemblent aux tissus normaux dans le voisinage desquels elles se trouvent. Pour Vogel (2), les fibroïdes de l'utérus ont une constitution histologique semblable à celle des parois de l'organe : mais la cellule du fibrome provient d'un cytoblastème entourant les anciens éléments et se développant peu à peu, sans continuité avec ceux-ci, jusqu'à devenir des fibres-cellules. Les mêmes résultats furent obtenus plus tard par Schröder Van der Kolk (3), Lebert (4), Bristowe (5), Hanfield Jones (6).

(1) Cambernon. Thèse de Paris, 1840.
(2) J. Vogel. Icon. hist. path. Leipzig, 1843.
(3) Schröder van der Kolk. Utrecht, 1847.
(4) Lebert. (Compte rend. Soc de Biol., 1852.)
(5) Bristowe. (Trans. of the path. Soc. Lond. 1853.)
(6) Hanfield Jones. (Brit. and. foreign. med. chir. Rev., 1854.)

Digitized by Google

Telle n'était pas l'opinion de Simpson, qui enseignait, que le fibrome de l'utérus était une simple hypertrophie locale, se développant sur tel ou tel point de l'organe. Cependant M. le professeur Guyon, dans sa thèse d'agrégation, « ne se refuse pas à admettre la formation de toutes pièces des fibres musculaires dans un blastème épanché au sein du tissu musculaire : il est plus porté à croire à l'organisation d'un blastème qu'à celle du sang épanché en nature. »

Mais si les auteurs ont émis autant d'opinions sur la pathogénie des tumeurs fibreuses, il faut en rechercher la cause, non dans des observations fausses ou incomplètes, mais dans la constitution différente des tumeurs, suivant la période où on les examine, suivant le moment de leur développement ou les conditions pathologiques des sujets qui en sont affectés. Virchow a eu l'incontestable mérite de rapporter toutes les variétés de fibroïdes au tissu utérin seul, mais se présentant dans des états particuliers qu'il désigne sous le nom d'états *primitifs* et états *secondaires* des myomes. « Pour lui les myomes représentent ordinairement des excroissances et des tuméfactions des faisceaux musculaires de l'utérus, avec participation des vaisseaux et du tissu connectif. Suivant la part que prennent au processus ces diverses parties, la tumeur est tantôt plus musculeuse, tantôt plus fibreuse, tantôt plus vasculaire ; au début déjà, certaines formes paraissent plus molles, d'autres, plus dures. Plus tard, les choses changent ; les formes molles peuvent s'indurer par un processus qui, de même que dans le goître, est à considérer comme une espèce d'inflammation chronique, une sorte de métrite myomateuse. Sous l'influence de cette induration, les

(5) Simpson. (Obst. mem. Edimb, 1855.)

Digitized by Google

fibres musculaires et les faisceaux finissent par disparaître et il reste une tumeur presque complètement fibreuse, presque sans vaisseaux, d'une très grande dureté et d'un aspect tout à fait cartilagineux. »

Ainsi donc, Virchow admet que trois éléments entrent en jeu dans la formation des fibro-myomes : l'élément vasculaire, l'élément cellulaire, l'élément musculaire, ce dernier de beaucoup le plus important, est constitué par des éléments organiques stables, les fibres-cellules. Rindfleisch et Billroth (1) se refusent à accepter comme vraie la théorie de Virchow sur la genèse des fibro-myomes : pour eux l'élément musculaire, la fibre-cellule, dans ces cas, n'existerait pas d'emblée ; elle ne serait qu'un degré dans la série évolutive du tissu conjonctif ; elle peut rester stationnaire ou se transformer en tissu conjonctif.

Pour M. Broca (2), la ressemblance des éléments constitutifs des fibro-myomes et de l'utérus est telle, qu'il les désigne sous le nom d'hystéromes. En outre, leur isolement facile ne lui permet pas d'admettre que ces tumeurs soient de nature hypertrophique : ce sont des néoplasmes qui, en s'organisant, revêtent une structure identique à celle du tissu qui les entoure.

On peut juger, par ce court exposé, que la lumière est loin d'être faite sur ce point particulier de la question : nous n'y insisterons pas davantage.

(1) Eléments de pathologie chir. gén., 1868.
(2) Broca, Traité des tumeurs, 1869.

Digitized by Google

CHAPITRE V.

INFLUENCE DES FIBROMES UTÉRINS SUR LA FÉCONDATION.

Si l'on réfléchit un instant à la fragilité des éléments dont la conjugaison doit donner naissance au nouvel être, si l'on songe aux obstacles sans nombre que ces éléments trouvent sur leur passage dans les conditions normales, on est naturellement conduit à se demander si la stérilité ne doit pas être la conséquence fatale d'une altération des organes génitaux, quelque légère qu'elle soit. Aussi n'est-il pas surprenant de voir Louis soutenir l'impossibilité de la grossesse dans les cas de tumeur fibreuse de l'utérus. Mais c'était là une exagération, et Levret dut lutter pendant de longues années pour faire accepter que les corps fibreux ne constituaient pas un obstacle absolu à la fécondation.

Aujourd'hui tous les auteurs s'accordent à reconnaître qu'il existe une relation entre la stérilité et la présence de fibromes dans la matrice ; mais, tandis que les uns soutiennent que la stérilité est la cause du développement de ces tumeurs, les autres pensent, à juste titre, selon nous, que les tumeurs fibreuses sont la cause de l'infécondité. Ainsi Bayle, Meckel, Cruveilhier, Virchow, Scanzoni et Spiegelberg mettent l'apparition des corps fibreux sous la dépendance de l'inactivité de l'appareil génital. Cette opinion n'a plus actuellement, même en Allemagne, que quelques rares défenseurs, parmi lesquels il faut surtout citer Cohnheim. Presque tous les gynécologistes d'outre-Rhin ont

Digitized by Google

repoussé cette théorie, et, récemment encore, Winckel et Röhrig démontraient, presque d'une manière irréfutable, que la stérilité est bien due aux fibromes.

Il est plus difficile qu'on ne le pense, d'établir le bien fondé de l'opinion que nous défendons en ce moment : un grand nombre de faits bien observés permettraient seuls de trancher définitivement la question, et c'est là, il faut le reconnaître, un desideratum qui se fera sentir longtemps encore.

Cependant nous ne saurions faire aveu d'impuissance absolue. Tous les auteurs qui ont consciencieusement étudié la question et qui ont demandé à l'observation la solution du problème, sont arrivés à ce résultat, que les fibromes utérins sont beaucoup plus fréquents chez les femmes mariées que chez les célibataires. C'est ainsi que sur 959 cas de corps fibreux rapportés par Gusserow, ces tumeurs ont été observées 672 fois chez des femmes mariées, et 287 fois seulement chez des célibataires. Engelmann a examiné 369 malades atteintes de fibromes : 307 étaient mariées, 62 célibataires. Sur 160 faits réunis par Michels, 127 fois les femmes étaient mariées et 33 fois seulement célibataires. Beigel, dont la statistique ne présente cependant pas des différences aussi tranchées, est arrivé au même résultat que les auteurs précédents : 87 fois sur 146, les femmes étaient mariées. Pendant les années 1876 et 1877, Mangiagalli a observé à l'hôpital Maggiore 14 cas de fibroïdes utérins ; 10 fois ces tumeurs appartenaient à des femmes mariées. Pour Winckel, les femmes mariées atteintes de corps fibreux sont aux célibataires comme 2 : 1, et Routh, en Angleterre, a formulé des conclusions analogues. Marion Sims a suivi une autre voie dans ses recherches, et les résultats qu'il a obtenus ont

Digitized by Google

d'autant plus de valeur. Cet auteur a réuni 605 observations de stérilité, et sur ces 605 observations il constata 119 fois l'existence de tumeurs fibreuses : dans 95 cas, il s'agissait de femmes qui avaient accouché une première fois, ou qui, malgré des rapports sexuels répétés, n'avaient jamais conçu ; dans 24 cas seulement, les femmes étaient célibataires.

De tous ces faits il ressort nettement que les fibromes utérins se développent, surtout chez les femmes dont le sens génital a trouvé à se satisfaire, et que, par suite, l'infécondité ne saurait être la cause de l'apparition de ces tumeurs. Si, au contraire, les corps fibreux peuvent mettre obstacle à la conception, il convient de rechercher dans quelles proportions leur influence se fait sentir, et dans quelle mesure se trouve amoindrie la fécondité de la femme qui les porte.

Tableau I.

AUTEURS.	NOMBRE de femmes observées.	NOMBRE de femmes stériles.	PROPORTIONS.
West.	43	7	1 sur 6,19
Michels.	127	26	— 4,88
Beigel.	86	21	— 4,09
Röhrig.	106	31	— 3,41
Winckel.	415	134	— 3,09
Schröder.	109	50	— 2,18
Mc Clintock.	21	10	— 2,10
Scanzoni.	69	35	— 1,99
Mangiagalli.	14	10	— 1,40
Moyenne	990	324	1 sur 3,05

Un grand nombre d'auteurs se sont occupés de la fréquence relative de la stérilité dans les cas de tumeurs

Digitized by Google

fibreuses de l'utérus, et, pour permettre au lecteur d'embrasser d'un coup d'œil les résultats obtenus, j'ai disposé dans le tableau I toutes les statistiques que j'ai pu recueillir. Nous allons voir les conclusions qu'on en peut tirer.

Si nous rapprochons ces chiffres de ceux qui ont été donnés par Simpson, Spencer Wells et Sims, chiffres qui représentent la fréquence générale de la stérilité, il est facile de constater que les fibromes utérins ont une action très marquée sur la fécondité des femmes. « Simpson, dit M. le professeur Courty, faisant des recherches sur la fréquence de la stérilité, trouve que sur 1,252 mariages, 146, c'est-à-dire 1 sur 8,5 environ ne donnent lieu à aucune descendance. M. Spencer Wells a trouvé aussi une femme stérile sur 8 femmes mariées. M. Sims est arrivé au même résultat.

La proportion indiquée par West se rapproche quelque peu de ce qu'on pourrait appeler la fréquence normale de la stérilité ; mais il est à présumer que West est tombé sur une série heureuse ou peut-être que ses recherches n'ont pas été entourées de toutes les garanties nécessaires en pareille circonstance. En ne tenant aucun compte de la statistique de cet auteur et en réunissant tous les faits observés par Michels, Röhrig, Beigel, etc., on voit que sur 947 femmes atteintes de fibromes utérins, 317 étaient stériles, ce qui donne une proportion de 1 sur 2,98. La statistique de West ne modifie pas d'ailleurs sensiblement le résultat, car on trouve en l'ajoutant que 324 femmes sur 990 étaient stériles, soit 1 sur 3,05, c'est-à-dire un peu moins du tiers.

Si l'aptitude à la fécondation se trouve diminuée chez les

Digitized by Google

femmes atteintes de corps fibreux de la matrice, il est intéressant de connaître, comme je le disais plus haut, dans quelle mesure se trouve amoindrie la fécondité.

Prenons, par exemple, la statistique de West. Cet auteur a trouvé, ainsi que nous l'avons vu, 7 femmes stériles sur les 43 qu'il a observées ; mais il reste 36 femmes qui ont accouché, et nous devons rechercher le nombre des enfants auxquels elles ont donné naissance. Il en est 20, qui n'ont eu qu'un seul enfant, et les 16 autres réunies n'en eurent que 41. Sur 106 femmes, Röhrig a noté 31 cas de stérilité : les 75 autres femmes mirent au monde 190 enfants et parmi ces dernières, 40 n'avaient qu'un seul enfant, tandis que 35 donnèrent le jour à 150 enfants.

Gusserow, raisonnant sur les chiffres fournis par Susserott et par Winckel, a bien mis en lumière l'infécondité relative de la femme sous l'influence des fibromes utérins. Susserott et Winckel ont rapporté, l'un 62 cas de tumeurs fibreuses chez des femmes qui n'avaient mis au monde que 162 enfants ; l'autre 37 cas chez des femmes qui n'en eurent que 114 : ces deux statistiques forment un total de 99 femmes pour 276 enfants.

Il était particulièrement intéressant de rechercher comment se répartissaient ces naissances et de comparer les résultats obtenus à ceux fournis par la statistique dans les conditions normales : c'est ce que Gusserow a essayé de faire dans le tableau qui suit.

Les chiffres romains représentent le nombre d'enfants que chaque femme a mis au monde ; les chiffres arabes indiquent combien d'entre ces femmes eurent 1, 2, 3, 4 enfants, etc.; une accolade divise les différents totaux en trois catégories : 1° les femmes qui n'ont eu qu'un enfant ou unipares : 2° les femmes qui ont eu de 2 à 5 enfants, pluri-

Digitized by Google

pares; 3° les femmes qui ont eu de 6 à 13 enfants ou multipares.

Tableau II.

NOMBRE d'enfants pour chaque femme.	I	II	III	IV	V	VI	VII	IX	XI	XIII
Winckel.	10	6	8	6	2	3	1	1	»	»
Susserott.	27	10	10	7	4	1	1	»	1	»
Totaux.	37	16	18	13	6	4	2	1	1	1
	1	de 2 à 5					de 6 à 13			

Il est facile de voir, en consultant ce tableau, que les 99 femmes de Winckel et Susserott donnent 37 unipares, 53 pluripares et 9 multipares. Et si, d'après ces données, on veut établir une proportionnalité, sur 100 femmes fécondes on obtient 37,3 unipares, 53,5 pluripares et 9,09 multipares. Gusserow fait alors justement remarquer que ces nombres proportionnels offrent une infériorité marquée sur ceux fournis par la statistique générale. En Saxe, par exemple, les femmes qui n'ont qu'un enfant sont dans le rapport de 22,7 pour 100 : elles sont donc relativement rares ; 55,2 fois sur 100, les femmes ont de 2 à 5 enfants et 22,1 fois, elles en ont de 6 à 13.

La fécondité de la femme est donc diminuée par le fait de l'existence des fibromes, puisque, dans tous les cas où ces tumeurs ont été constatées, le nombre des naissances d'un seul enfant a grandi, tandis que celui des naissances de plusieurs enfants s'est notablement abaissé.

Digitized by Google

Il me reste à montrer comment agissent les fibromes dans la production de la stérilité, que cette stérilité soit temporaire ou définitive.

« La stérilité, dit M. le professeur Courty (1), est l'état d'une femme qui ne fait pas d'enfants, comme d'un arbre qui ne fait pas de fruits. Elle résulte de trois conditions distinctes dont la cause est de plus en plus spéciale à la femme, le siège de plus en plus profond, la curabilité de plus en plus difficile, à mesure qu'on passe de la première à la deuxième et de la deuxième à la troisième.

Ces conditions sont :

1° L'inaptitude au coït ou impuissance ;

2° L'inaptitude à l'imprégnation ou infécondité ;

3° L'inaptitude à la germination ou stérilité proprement dite.

C'est par inaptitude à l'imprégnation que les fibromes utérins amènent la stérilité chez la femme. Malgré le fonctionnement normal et régulier des ovaires, malgré l'exactitude des rapports sexuels, la rencontre des éléments mâle et femelle est impossible et, par suite, la conception ne peut avoir lieu.

Pour que la fécondation puisse s'opérer, il faut que les spermatozoïdes pleins de vie, déposés soit à la vulve, soit dans le vagin, ou même projetés dans la cavité du col utérin, puisse remonter le canal utéro-tubaire et arriver ainsi jusque dans le tiers externe de la trompe ou au niveau de l'ovaire. C'est en ces points qu'ils rencontreront l'ovule qui s'est échappé de la vésicule de de Graaf, rompue au moment de la ponte spontanée.

Deux ordres de causes peuvent s'opposer à cette ren-

(1) Courty. Loc. cit., p. 1146.

Digitized by Google

contre des éléments mâle et femelle et par suite à leur combinaison : 1° celles qui arrêteront mécaniquement ou chimiquement la marche des spermatozoïdes ; 2° celles qui empêcheront le passage de l'œuf du follicule déchiré dans le canal tubaire.

Il suffit d'ouvrir un traité de gynécologie pour trouver consignée parmi les causes les plus communes de la stérilité, l'influence des déviations utérines. Chacun sait, en effet, que la matrice, malgré la solidité des liens qui la maintiennent dans l'excavation pelvienne, jouit d'une mobilité assez considérable. Cette mobilité normale, physiologique, quand elle ne dépasse pas certaines limites, peut s'exagérer à un moment donné et permettre alors à l'organe des déplacements assez étendus pour constituer un état pathologique.

Je n'ai pas à m'occuper ici d'une façon spéciale des déviations utérines ; il me suffira simplement de faire remarquer avec tous les auteurs et, en particulier, avec Grünewald de Saint-Pétersbourg (1) dont la statistique porte sur 490 cas, que les corps fibreux produisent fréquemment des déplacements de l'utérus, déplacements qui suffisent à expliquer la stérilité. Des trois variétés de fibromes que nous avons étudiées, ce sont surtout les fibromes sous-péritonéaux et interstitiels qui peuvent modifier les rapports de l'utérus. Ceux du fond de la matrice, feront basculer cet organe, soit en avant, soit en arrière, soit enfin sur les côtés ; ceux, au contraire, qui siègent au niveau du segment inférieur, à l'union du corps et du col, auront surtout pour effet de porter l'utérus en totalité vers l'une ou l'autre des parois du bassin. Les tumeurs fibreuses du voi-

(1) Grünewald. Arch. für gynäk., VIII, 3.

Digitized by Google

sinage peuvent avoir les mêmes conséquences, mais leur étude ne rentre pas dans mon sujet. Dans tous ces cas, le museau de tanche n'occupant plus le centre du canal vaginal, la route que doivent suivre les spermatozoïdes se trouve déviée et la pénétration de ces éléments dans la cavité utérine devient extrêmement difficile, parfois même impossible.

Mais si les fibromes sous-péritonéaux et interstitiels agissent surtout en produisant des déviations utérines, les fibromes sous-muqueux sessiles ou pédiculés s'opposent au passage des filaments spermatiques, surtout en fermant la lumière utéro-tubaire. Les tumeurs sous-muqueuses sessiles, lorsqu'elles occupent le fond de la cavité utérine et qu'elles sont assez volumineuses pour la remplir, obturent aisément l'orifice interne des trompes. Il en serait de même si, comme dans le cas de Barnes (1), il existait deux tumeurs symétriques au niveau de l'ouverture des trompes.

Quant aux fibromes sous-muqueux pédiculés ou polypes fibreux, ils agissent de deux façons, soit en irritant l'orifice interne du col qui se contracte spasmodiquement, soit en bouchant hermétiquement la cavité cervicale dans laquelle ils sont engagés. Les fibromes sous-muqueux sessiles de la cavité du col s'opposent à la fécondation par le même mécanisme. M. Stoltz a publié dans les *Annales de médecine universelle* l'observation d'une jeune femme de 26 ans, mariée depuis six ans, sans avoir jamais été enceinte, observation qui montre bien l'influence de la contraction spasmodique du col sur la fécondation.

A chaque époque menstruelle, cette jeune femme éprou-

(1) R. Barnes. Lancet, London, 1851.

Digitized by Google

vait des spasmes douloureux qui l'obligèrent à consulter M. Stoltz. A la suite d'un traitement bien dirigé, les spasmes cessèrent et la fécondation eut lieu. Vint le moment de l'accouchement et M. Stoltz pratiquant le toucher, trouva ce qui suit : « L'orifice de la matrice était dilaté d'un pouce, son bord coupé en biseau et mince comme une feuille de papier. Dans l'épaisseur du segment inférieur, derrière le pubis un peu à droite et près de l'orifice, se trouvait une tumeur du volume d'un œuf, molle, mais très douloureuse qui en se ramollissant avait pris cet accroissement. »

Les faits de tumeurs fibreuses remplissant la cavité du col ne sont pas rares et nos tableaux d'observation en contiennent un certain nombre, mais le suivant, que je dois à l'obligeance de M. le professeur Trélat est caractéristique.

Une jeune femme de 21 ans environ, devint enceinte peu après son mariage et fit une fausse couche du troisième au quatrième mois. A partir de cette époque, stérilité complète et apparition de phénomènes nerveux mal déterminés qui firent songer à une affection utérine. Deux années s'étaient écoulées depuis la fausse couche que je viens de signaler, lorsque M. le professeur Trélat appelé par le médecin traitant, constata l'existence d'un corps fibreux du volume d'une noix, qui remplissait exactement la cavité du col. L'ablation fut pratiquée, non sans de grandes difficultés et bientôt après, cette jeune femme redevint enceinte, mais cinq mois plus tard, elle avortait pour la seconde fois.

Le canal utéro-tubaire peut devenir imperméable par adossement des parois qui le constituent. Dans certains cas de fibromes sous-péritonéaux volumineux, l'utérus contenu dans l'excavation pelvienne est, pour ainsi dire, écrasé

Digitized by Google

contre l'une des parois du bassin, le plus souvent contre la paroi antérieure : cette dernière particularité s'explique par le siège de prédilection de ces tumeurs dans le cul-de-sac de Douglas et la concavité sacrée. Mais c'est surtout la trompe qui est susceptible d'être comprimée. Ses parois peu épaisses ne résistent pas ou résistent à peine, son canal s'efface dans une étendue plus ou moins considérable, e toute pénétration des spermatozoïdes au delà de la partie comprimée est absolument impossible.

Les corps fibreux qui font plus ou moins saillie sous la muqueuse utérine, déterminent au niveau de cette membrane une irritation qui se manifeste fréquemment par une hypersécrétion glandulaire dont les caractères sont extrêmement variables. Cette hypersécrétion peut être, en effet, plus ou moins dense et constituer un obstacle mécanique, ou bien plus ou moins acide et agir chimiquement sur les spermatozoïdes en les tuant.

Enfin, l'utérus excité par la présence de ces tumeurs dans ses parois et par les liquides qui s'accumulent dans sa cavité, se contracte fréquemment, et ces contractions ne sont pas sans influence sur l'arrêt des éléments fécondants.

Telles sont les causes qui, dans les cas de fibromes utérins, peuvent s'opposer à l'arrivée des filaments spermatiques jusque sur l'ovule et empêcher, par suite, la fécondation. Mais ces tumeurs peuvent encore produire la stérilité, ai-je dit, en troublant le mécanisme en vertu duquel l'œuf passe de la cavité folliculaire dans la trompe. Quel que soit le mécanisme que l'on invoque pour expliquer ce passage, l'existence des tumeurs fibreuses et surtout de tumeurs sous-péritonéales explique aisément l'infécondit par des modifications dans les rapports de l'utérus, des trompes et des ovaires.

Digitized by Google

En outre, il faut se rappeler qu'il n'est pas rare de voir les fibromes sous-péritonéaux volumineux déterminer des accidents de péritonite plus ou moins localisée. Sous l'influence de ces poussées inflammatoires, il s'établit des adhérences qui s'opposent à la mobilité des trompes et par suite à leur adaptation au moment de la ponte.

Cette explication ne saurait, à la vérité, satisfaire les auteurs qui nient l'application du pavillon sur l'ovaire. Mais je ferai remarquer que, en admettant le passage de l'ovule dans le canal tubaire sous la seule influence des cils vibratils qui revêtent l'épithélium tubo-ovarique, l'inflammation péritonéale, en altérant cet épithélium, conduit au même résultat : l'œuf s'égare et la conception n'a pas lieu.

Ajoutons que le Dr Chiari de Vienne, sur 25 autopsies de femmes ayant eu des inflammations utérines, occasionnées par des fibromes utérins, a trouvé 8 fois l'occlusion des trompes.

L'influence des corps fibreux sur la fécondation s'exerce, on le voit, de mille manières. Aussi ce qui doit surprendre, ce n'est pas tant la stérilité relative dont sont frappées parfois les femmes qui portent ces tumeurs, mais plutôt la rareté des cas dans lesquels est troublée l'harmonie des phénomènes qui président à la conjugaison des deux germes.

Digitized by Google

CHAPITRE VI.

INFLUENCE DES FIBROMES UTÉRINS SUR LA GROSSESSE.

Nous venons de voir par ce qui précède que, si dans certaines circonstances, les fibromes utérins sont une cause non douteuse de stérilité, bien souvent cependant l'influence que ces tumeurs exercent sur la fécondation se fait à peine sentir. Un peu plus tôt, un peu plus tard, les spermatozoïdes échappent aux dangers qui les menacent, tiromphent des obstacles sans nombre placés sur leur passage et parviennent jusque sur l'ovule qu'ils imprègnent : la conception est désormais un fait accompli, il y a grossesse.

Mais il ne faut pas oublier que l'œuf fécondé doit suivre une voie dont l'accès a pu être facile pour les filaments spermatiques, mais dans laquelle il ne pourra s'engager pour les raisons que j'indiquais dans le chapitre précédent. A la faveur des mouvements propres dont ils sont animés, les éléments mâles peuvent franchir l'espace qui sépare le pavillon de l'ovaire, et accomplir au niveau de cette glande l'œuvre à laquelle ils sont destinés. Quant à l'élément femelle, il ne peut pénétrer dans le canal tubaire que grâce à l'adaptation de la trompe ou en vertu des mouvements ciliaires de l'épithélium tubo-ovarique. Dans ces conditions, que va-t-il se passer? L'œuf fécondé ne pouvant s'engager dans la trompe et parvenir au lieu normal de son développement ultérieur, va se greffer en un point quelconque de

Digitized by Google

la séreuse péritonéale et constituer une grossesse abdominale.

Il existe dans la science un certain nombre d'observations de grossesses extra-utérines compliquées de fibromes, parmi lesquelles je citerai celles de Stoltz (1), Allport (2), Harley (3), Breslau (4), Conradi (5), Léopold (6). En faisant des recherches spéciales, on en trouverait certainement quelques autres, mais pas assez pour être autorisé à insister sur la fréquence des grossesses extra-utérines dans les cas de corps fibreux. Cependant, sans aller aussi loin que Kiwisch, qui ne peut s'expliquer la rareté des grossesses ectopiques à l'état normal que par les conditions défavorables que rencontre l'œuf fécondé au niveau du péritoine, j'accepterais volontiers cette opinion dans les cas où il existe une production pathologique capable de modifier l'état anatomique de la séreuse péritonéale.

Mais ce n'est pas seulement la grossesse péritonéale que l'on rencontre dans les cas de tumeurs fibreuses, on a également observé des grossesses tubaires et interstitielles. L'observation de Stoltz se rapporte précisément à une grossesse tubaire, dont on trouva l'explication dans un fibrome sous-muqueux qui occupait la cavité utérine tout entière et oblitérait l'orifice interne des trompes. C'est aussi d'une grossesse tubaire qu'il s'agit dans l'observation de Harley. L'utérus contenait plusieurs fibromes, mais surtout un volumineux qui siégeait au niveau de l'orifice de la trompe gauche, dans laquelle l'œuf s'était développé. De

(1) Stoltz. Th. de Roth. Strasbourg, 1844.
(2) Allport. The Lancet. London, 1845, p. 430.
(3) Harley. The Lancet. London, 1859, p. 510.
(4) Breslau. Monat. für Geburt, 1863.
(5) Conradi. Norskl mag. f. Lagewid. Bd. 1876.
(6) Léopold. Arch. fur gynœk. 1878.

Digitized by Google

même Léopold observa une grossesse interstitielle, qu'il expliqua par l'existence d'un fibrome sous-muqueux.

La cause prochaine de cette variété de grossesse extra-utérine réside dans un défaut de transport de l'œuf à travers la trompe. Nous avons vu que les spermatozoïdes pouvaient être arrêtés dans leur marche par des oblitérations plus ou moins complètes du canal tubaire, et que ces oblitérations tenaient soit à une compression qui effaçait la la lumière du canal, soit à une véritable obturation. Mais ces oblitérations, bien que s'opposant dans une certaine mesure à la progression de l'élément mâle, ne constituent pas, le plus souvent, une barrière infranchissable.

Le spermatozoïde, en effet, va, vient, fait, si j'ose ainsi dire, des tentatives répétées pour tourner l'obstacle qui l'arrête et finit par y arriver. L'œuf, au contraire, ne progresse que sous l'influence des contractions péristaltiques de la trompe et des mouvements flabelliformes des cils qui surmontent l'épithélium du canal tubaire. Or, la présence des tumeurs fibreuses au niveau de l'utérus nuit à l'intégrité de ces agents de translation, et par suite, à leur fonctionnement régulier. De plus, on est en droit de se demander si les contractions de la trompe, si les mouvements des cils vibratiles de sa muqueuse sont assez forts pour triompher d'un rétrécissement dont l'étroitesse augmente, pour ainsi dire, par le fait de l'accroissement de l'œuf, pendant son trajet.

Cependant, par un concours de circonstances vraiment merveilleux, l'œuf fécondé a pu s'engager dans la trompe, traverser heureusement ce canal et arriver enfin dans la cavité utérine, où il doit trouver et puiser des éléments nécessaires à son développement. Nous nous trouvons, dès

Digitized by Google

lors, en présence d'une grossesse utérine dont l'avenir est loin d'être assuré.

Il n'est pas indifférent, pour la marche de la grossesse, pour la santé, pour la vie même de la femme que l'œuf se greffe sur tel ou tel point de la muqueuse utérine préparée pour le recevoir. Il existe, en effet, un lieu d'implantation normal de cet œuf, lieu d'implantation normal en dehors duquel tout est péril, tout est danger. L'insertion vicieuse du placenta constitue, on le sait, l'un des accidents les plus formidables qui puisse frapper la femme soit pendant la grossesse, soit au moment du travail.

Eh bien, les corps fibreux, surtout interstitiels et sous-muqueux, semblent favoriser, d'une façon très appréciable, le glissement de l'œuf vers le segment inférieur de l'utérus. Nous ne devons pas oublier que ces tumeurs amènent dans la matrice des modifications plus ou moins accusées : les parois de l'organe s'hypertrophient, la muqueuse s'épaissit et sécrète plus abondamment, les vaisseaux dilatés sont parfois la source d'hémorrhagies profuses. Il n'en faut pas davantage pour expliquer la descente de l'œuf sur le segmen inférieur et même son expulsion à travers le canal cervical entr'ouvert.

Cette hypothèse émise timidement par Grünewald semble trouver dans l'observation clinique l'appui qui lui manquait. Lambert rapporte deux observations d'insertion vicieuse de l'œuf dans des cas de fibromes utérins, l'un appartenant à Ashwell et l'autre à M. le professeur Pajot : les deux femmes succombèrent. Chadwick (1) en signale 8 cas, parmi lesquels 5 eurent une terminaison fatale. Mais ces faits isolés ne nous apprennent rien sur leur

(1) Trans. of. the amer. gyn. Society, I.

Digitized by Google

fréquence dans les grossesses compliquées de tumeurs fibreuses.

Nauss (1), le premier, a étudié l'influence des fibromes utérins sur la production de l'insertion vicieuse du placenta et sur les 241 cas consignés dans sa thèse, 5 fois il a noté cet accident, c'est-à-dire 1 fois sur 49.

Dépouillant à mon tour mes tableaux d'observations, j'ai trouvé l'insertion vicieuse signalée 13 fois sur 307 cas, c'est-à-dire 1 fois sur 23,61.

Sur ces 13 cas, la terminaison a été indiquée 11 fois : 7 femmes ont succombé et 4 ont guéri. Mais je dois faire remarquer que la malade qui fait l'objet de l'observation 56 semble avoir succombé plutôt à des accidents de péritonite ; quant à celle dont l'histoire est rapportée au n° 218, on pratiqua chez elle l'opération césarienne.

Tableau III.

AUTEURS.	NOMBRE d'accouchements.	NOMBRE des cas d'insertion vicieuse.	PROPORTION.
Schwartz.	519,328	332	1 sur 1.564
Collins.	16.414	11	— 1.492
Mc Clintocket Hardy	6.634	8	— 829
Klein.	11.410	15	— 760
Arneth.	6.572	9	— 725
Ramsbotham.	26.672	42	— 665
Mat. de Würzbourg	6.139	13	— 472
Cliniq. d'ac. de Paris	17.230	71	— 242

Il me suffira de rapprocher les chiffres de Nauss et les miens de ceux donnés par les auteurs qui se sont occupés

(1) Loc. cit.

Digitized by Google

de la fréquence générale de l'insertion vicieuse du placenta, pour mettre en évidence l'action des fibromes utérins sur la production de cet accident.

On voit, en effet, par le tableau ci-dessus que, même en prenant comme terme de comparaison les chiffres donnés par M. le professeur Depaul dans ses leçons cliniques, la fréquence de l'insertion vicieuse du placenta est bien plus considérable dans les cas de tumeurs fibreuse. Mais il faut se rappeler les conditions toutes particulières dans lesquelles se trouvent les grands hôpitaux, qui constituent un véritable lieu de rendez-vous pour la dystocie. Aussi Spiegelberg s'est-il efforcé de se mettre le plus possible à l'abri de cette cause d'erreur et il a trouvé 1 cas d'insertion vicieuse du placenta sur 1,000 accouchements : c'est certainement la proportion qui se rapproche le plus de la vérité. L'accident qui nous occupe serait donc 42,36 fois plus fréquent dans les cas où il existe des fibromes utérins : ces tumeurs constitueraient une véritable prédisposition.

L'œuf fécondé arrivant dans un utérus dont les parois altérées présentent des tumeurs fibreuses, peut contracter avec ces néoplasmes des rapports plus ou moins étendus. Pour qu'une semblable disposition puisse exister, il faut évidemment que la tumeur sur laquelle l'œuf s'est greffé, soit sous-muqueuse ou tout au moins interstitielle. Ce fait anatomique n'offre rien qui doive nous surprendre. En effet, que le fibrome développé dans l'épaisseur des parois utérines fasse légèrement saillie dans la cavité de l'organe, ou que, presque complètement dégagé des faisceaux musculaires qui l'enveloppaient, il devienne absolument sous-muqueux et constitue un polype, il n'en est pas moins recouvert par la muqueuse utérine. Cette membrane est absolument

Digitized by Google

modifiée dans toute son étendue, sous l'influence du processus irritatif dont nous parlions à propos des conditions qui favorisent l'insertion anormale du placenta. Mais les modifications qu'elle présente, ne sont généralement pas assez intenses pour l'empêcher de contracter avec l'œuf les rapports que l'on sait. On peut même se demander si, parfois, la congestion dont la muqueuse est le siège au niveau de la tumeur ne pourrait pas servir à expliquer la localisation en ce point des villosités choriales hypertrophiées.

Les cas d'insertion complète du placenta sur les fibromes pourraient, dans une certaine mesure, donner raison à cette hypothèse; mais dans les cas où la tumeur fibreuse présente un volume assez considérable, il est bien difficile au placenta, dont l'accroissement est si rapide dans les premiers temps de la grossesse, de rester limité à la portion saine de l'utérus. Le délivre envahit peu à peu la tumeur et, au terme de la gestation, il est fixé en partie sur la paroi utérine, en partie sur le fibrome.

L'insertion complète ou incomplète du placenta sur des tumeurs fibreuses est certainement beaucoup plus fréquente que ne semble l'indiquer le nombre des cas observés, et si le fait n'a pas été noté plus souvent, cela tient uniquement aux difficultés d'observation. En effet, ce n'est qu'au moment de la délivrance et dans des circonstances bien définies, qu'il est permis de reconnaître cette disposition bizarre, sur laquelle je reviendrai en parlant de la délivrance.

En parcourant mes tableaux d'observations, j'ai trouvé ce fait indiqué 8 fois seulement (obs. 10, 27, 30, 117, 147, 163, 204, 249); dans 5 cas les femmes succombèrent (observ. 27, 30, 147, 163, 249); mais en dehors de l'observation 249, il est difficile d'apprécier le rôle de l'insertion

Digitized by Google

anormale du placenta. Déjà dans son discours à la Société de chirurgie en 1868, M. le Dr Tarnier avait appelé l'attention sur cette disposition, et l'on peut voir ci-dessous un dessin qui est la reproduction fidèle de la pièce que le chirurgien de la Maternité présenta à ce propos à la Société anatomique.

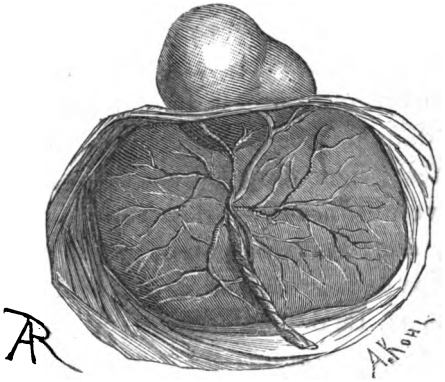

Fig. 7. — Placenta partiellement inséré sur un corps fibreux.

Les tumeurs fibreuses peuvent, on vient de le voir, arrêter l'œuf dans son trajet et donner lieu à une grossesse extra-utérine ; elles peuvent encore déterminer une implantation anormale de cet œuf, soit sur le segment inférieur de l'utérus, soit même sur les fibromes qui font saillie dans la cavité de l'organe. Mais l'observation de chaque jour démontre que la fécondation peut donner lieu à une grossesse utérine normale malgré la présence de tumeurs fibreuses multiples développées dans les parois de l'organe de la gestation. M. le professeur Depaul (1) a bien

(1) Que M. le professeur Depaul veuille bien agréer l'hommage de ma vive reconnaissance pour la bienveillance avec laquelle il a accueilli toutes mes demandes.

Digitized by Google

voulu m'autoriser à faire dessiner une pièce de son musée qui peut servir de type. La figure ci dessous, que je dois au crayon de mon ami le Dr Ribemont, en est l'exacte reproduction.

Dès lors, nous devons nous demander si la matrice, dont le tissu est plus ou moins altéré, va se prêter docilement et sans réagir aux fonctions qui lui sont dévolues.

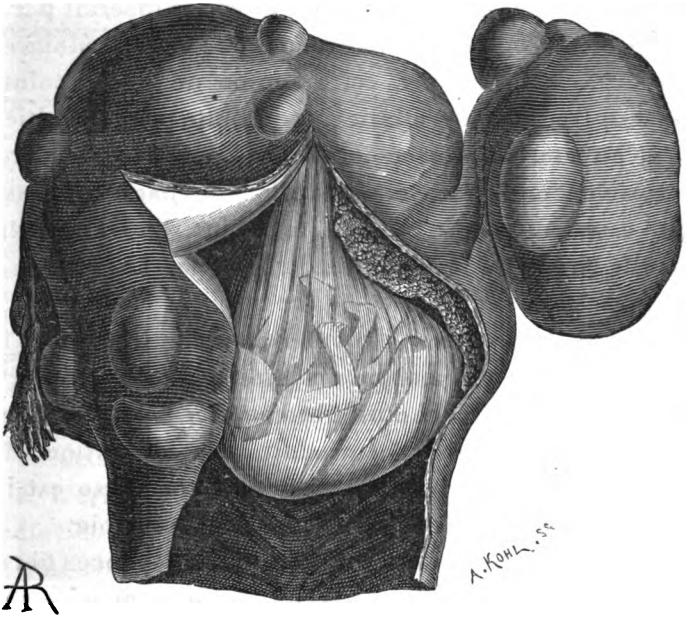

Fig. 8. — Tumeurs fibreuses multiples développées sur un uterus gravide.

C'est bien certainement là un des points les plus délicats de notre sujet. Il est généralement accepté, et à juste titre selon nous, que les fibromes utérins exercent sur la marche de la grossesse une influence néfaste ; la science possède un grand nombre de faits bien observés qui montrent

Digitized by Google

d'une manière irréfutable toute la fragilité d'une grossesse dans de semblables conditions.

Dans sa thèse inaugurale, M. le Dr Sébileau (1) rapporte un fait qui ne laisse aucun doute à cet égard. Une femme, après une première grossesse menée à bien, eut six avortements consécutifs en cinq ans. Elle était atteinte de pertes de sang assez considérables qui s'expliquèrent par l'existence d'un polype du volume d'une prune de moyenne grosseur. Ce polype, qui remplissait le col, s'insérait par un long pédicule dans la cavité même de l'utérus. Malgré de pressantes sollicitations, cette femme ne voulut point se laisser opérer ; bientôt elle devint enceinte pour la huitième fois et un nouvel avortement se produisit dans le courant du troisième mois. La violence de l'hémorrhagie qui n'avait point cessé augmenta alors à tel point, que Dupuytren consulté pratiqua la ligature du polype. La malade ne tarda pas à succomber.

A ce fait, je pourrais en ajouter bien d'autres que le lecteur retrouvera aisément dans mes tableaux d'observations. Donc, l'existence d'un fibrome utérin peut expliquer l'expulsion prématurée du produit de la conception. Mais je me hâte d'ajouter que l'action de cette cause est loin d'être constante, comme nous le verrons plus loin.

Pour pouvoir bien apprécier l'influence des corps fibreux de l'utérus sur la marche de la grossesse, il nous faudrait tout d'abord connaître la fréquence générale de l'avortement, quelle qu'en soit la cause. Or, à ce point de vue, nous n'avons aucune donnée positive.

Mme Lachapelle a trouvé 116 avortements sur 21,960 accouchements, c'est-à-dire 1 sur 189, tandis que la statis-

(1) Sebileau. Loc. cit.

Digitized by Google

tique du dispensaire de Westminster fournit 1 avortement sur 3,5 accouchements. Entre ces deux limites extrêmes consignées dans les auteurs, j'ai trouvé un certain nombre de variantes qu'il m'a paru bon de rapporter dans le tableau suivant.

Tableau IV.

FRÉQUENCE GÉNÉRALE DE L'AVORTEMENT.

AUTEURS.	AVORTEMENTS.	ACCOUCHEMENTS.
Lachapelle.	1	189
Deubel.	1	12
Hufeland	1 1	20 (filles mariées) 10 (femmes mariées).
Hegar.	1	8 ou 10
Whitchead.	1	7
Guillemot.	1	4 ou 5
Busch et Moser.	1	5,5
Dispens. de Westminster,	1	3,5

De ce tableau il ressort clairement que la fausse couche est beaucoup plus fréquente que ne le croyait Mme Lachapelle. L'erreur dans laquelle est tombée l'illustre sage-femme tient aux conditions toutes spéciales dans lesquelles elle observait, car un bien petit nombre de femmes entrait à la Maternité pour y faire un avortement. Playfair estime que toutes les multipares ont avorté une fois ou l'autre, et Whitehead a calculé que, parmi les femmes mariées qui atteignent l'âge critique, 90 pour 100 au moins ont fait une fausse couche. La fréquence générale de l'avortement est donc un fait qui paraît acquis à la science, sans qu'il nous soit possible, toutefois, de l'apprécier exactement.

Si nous recherchons maintenant quelle est la fréquence des

Digitized by Google

expulsions abortives dans les cas particuliers de fibromes de l'utérus, nous verrons que les différences ne sont pas aussi considérables qu'on pourrait le croire au premier abord. Les diverses statistiques fournies par les auteurs qui nous ont précédé dans cette étude, les résultats de nos recherches personnelles relatés dans le tableau suivant, sont absolument démonstratifs.

Tableau V.

FRÉQUENCE DE L'AVORTEMENT DANS LES CAS DE FIBROMES UTÉRINS.

AUTEURS	AVORTEMENTS	ACCOUCHEMENTS	PROPORTIONS
West	28	36	1 sur 1,2
Winckel.	16	46	1 sur 2,8
Sebileau.	15	47	1 sur 3,1
Nauss.	47	241	1 sur 5,1
Toloczinow	21	119	1 sur 5,6
Lefour.	39	227	1 sur 5,8

Un auteur qui voudrait mettre ces chiffres au service d'une idée préconçue, pourrait essayer de prouver que les fibromes utérins n'ont aucune action sur la marche de la grossesse. Telle n'est pas notre pensée, mais nous ne pouvons nous empêcher de faire remarquer que l'influence abortive des corps fibreux n'est pas toujours aussi accusée qu'on serait tenté de le supposer ; les faits analogues à celui que rapporte Sebileau sont relativement rares, tandis qu'on ne compte plus aujourd'hui les grossesses qui ont marché sans encombre jusqu'au terme normal de la gestation, malgré l'existence de fibromes multiples et volumineux. Sur les 307 observations que renferment nos tableaux, 227 fois la

Digitized by Google

terminaison est indiquée, et, sur ces 227 cas, on ne trouve que 39 avortements, soit 1 sur 5,82.

Mais pour préciser davantage les faits et montrer la tolérance parfois extraordinaire de l'utérus, je ne puis résister au désir de donner ici une large place à quelques faits absolument probants et dont l'authenticité a pour garants les noms mêmes des observateurs.

M. le Dr Guéniot, alors qu'il était chef de clinique de M. le professeur Depaul, a publié dans la *Gazette des hôpitaux*, l'histoire très détaillée d'une malade chez laquelle la multiplicité des tumeurs fut presque sans influence sur la marche de la grossesse, car l'accouchement eut lieu à terme. Voici cette observation :

Observation III.

Tumeurs fibreuses multiples avec état inflammatoire de l'utérus. Vomissements persistants. Accouchement à terme. Rupture prématurée des membranes. Présentation du tronc. Version laborieuse. Mort de l'enfant pendant son extraction. Varioloïde et péritonite généralisée. Mort. — Péritonite. Tumeurs fibreuses sous-péritonéales et interstitielles. Etat putrilagineux du col et de la surface interne de la matrice. Exostoses multiples.

S. D..., 39 ans. Enceinte de huit mois environ. Réglée à 15 ans, Deux avortements antérieurs à trois mois. Tumeur existant depuis la puberté.

Dernière époque menstruelle, fin mars 1863.

Au cinquième mois, douleurs lombaires et hypogastriques, malaise, vomissements.

Amélioration jusqu'à ces jours derniers.

Entrée à la clinique d'accouchements, 16 décembre 1863. Elle présente des signes bien accusés d'inflammation de l'utérus et est

(1) Gaz. des Hôp., 1864, p. 209. (Résumée in Lambert. Loc. cit. p. 140.

Digitized by Google

menacée d'accoucher prématurément. Fièvre, grand malaise, vomissements bilieux, diarrhée. Respiration anxieuse. Utérus douloureux au palper. Plusieurs tumeurs dures du volume d'une orange, très douloureuses à la pression. Par le toucher vaginal, on reconnaît que le col est très élevé : une tumeur à gauche, dure, près du détroit supérieur, paraît adhérer à l'utérus.

Au bout de cinq jours, amélioration de l'état local et général.

27 décembre. Le palper abdominal fait reconnaître un corps étalé en plaque, dur, indolore, un peu mobile, de 18 cent. de longueur, étendu depuis le flanc gauche jusqu'à la partie supérieure de la fosse iliaque gauche, formant ainsi la presque totalité de la paroi utérine de ce côté. Au-dessous de cette tumeur, une seconde du volume d'une orange, adhérente à la paroi utérine, elle n'est plus douloureuse à la pression. Le toucher vaginal fait reconnaître le col comme auparavant, mais la tumeur de la paroi gauche a disparu.

5 janvier 1864. La tumeur est revenue au niveau de la partie supérieure de l'excavation ; elle est mobile, et il est possible de l'isoler de la paroi.

14 janvier. En travail. Dix heures après le début, version très difficile effectuée après trois débridements successifs du col, par M. Depaul. La grosse plaque est moins apparente ; elle se détache moins de la paroi : elle n'est pas mobile ; la tumeur globuleuse n'avait été pour rien dans les difficultés de la version.

15 janvier, varioloïde ; 18, péritonite ; 21, mort. Autopsie refusée.

Examen de la matrice.—Paroi antérieure rendue convexe par une tumeur fibreuse interstitielle sphérique de 10 cent. de diamètre dans la cavité abdominale, coupe ferme, grisâtre, homogène, comme lardacée, avec lamelles calcaires. La paroi utéro-péritonéale est très mince à son niveau, la paroi interne, au contraire, épaisse. Tumeur sphérique non pédiculée, sous-péritonéale à gauche et en arrière au niveau de l'union du corps et du col. Diamètre, 5 cent. 1/2 ; Une troisième, 6 cent. sur 8 cent., avec pédicule de 4 cent. 1/2, s'insère à la corne droite et adhère à l'S iliaque. Seize autres tumeurs étaient disséminées sur la face externe. Corps de l'utérus sain. Col noirâtre, ramolli.

Digitized by Google

Il existe bien d'autres faits non moins concluants, mais celui-ci présente, au point de vue qui nous occupe en ce moment, un intérêt tout particulier, je veux parler du volume considérable de trois d'entre ces tumeurs et de leur siège différent; la tumeur la plus développée était interstitielle et les autres sous-péritonéales.

Tous les auteurs qui se sont préoccupés de l'influence que les fibromes utérins pouvaient exercer sur la production de l'avortement, se sont efforcés de trouver dans le lieu de développement de ces tumeurs une explication à la variabilité de leur action. La fausse couche, rare dans les cas de fibromes sous-péritonéaux, serait fréquente au contraire dans les cas de tumeurs interstitielles et surtout sous-muqueuses.

Nous venons de voir par l'observation précédente ce qu'on peut penser de cette théorie, au moins en ce qui concerne les tumeurs interstitielles et sous-péritonéales. Demandons-nous maintenant, si les fibromes sous-muqueux sont incompatibles avec la marche normale de la grossesse. L'observation suivante que M. le Dr Tarnier m'a généreuseusement abandonnée, intéressante, d'ailleurs, à d'autres points de vue, montre bien l'innocuité, parfois étonnante, de cette variété de tumeurs.

Observation IV. (Inédit.)

Accouchement naturel. Suites de couches compliquée de septicémie aiguë. Mort. Corps fibreux de l'utérus découvert à l'autopsie.

La nommée Marie Durivault, veuve Chalès, âgée de 32 ans, secondipare, est admise au pavillon Tarnier, n° 5, le 25 septembre 1877, vers 4 heures du soir.

Cette femme douée d'une bonne constitution. pourvue même d'un certain embonpoint, a le bassin bien fait.

Digitized by Google

Menstruée à 17 ans 1/2, elle l'a été régulièrement depuis, tous les mois abondamment pendant 10 jours.

Mariée en 1866, elle accouche l'année suivante, après un travail lent (2 jours) d'une fille à terme présentant le sommet.

Elle devient veuve en 1874. Ses règles se montrent pour la dernière fois du 15 au 25 décembre 1876.

A part un léger prurit vulvaire, rien ne signale cette grossesse. A son arrivée au pavillon, rien ne frappe l'attention. Le palper, l'auscultation et le toucher montrent qu'on est en face d'une présentation du sommet en OIGA. Bien que la parturiente n'ait point souffert, l'orifice quoique épais, offre une dilatation de la grandeur d'une pièce de 2 francs.

Des contractions douloureuses sont senties le 25 septembre, à 9 heures du soir. Un grand bain et un lavement sont donnés, puis la malade est couchée. Au même moment, la poche des eaux se rompt. La tête, comme à l'arrivée du reste, est très engagée, bien fixée dans l'excavation.

Le travail marche lentement, vu le peu d'énergie et surtout de fréquence des contractions utérines. Par le toucher pratiqué à différentes reprises, on ne trouve rien de particulier.

A midi l'orifice de la matrice est complètement dilaté, et le 26 septembre, à 2 heures 1/2 du soir, naît un garçon vivant du poids de 3,060 grammes. Le travail a duré 17 heures 10 minutes. La délivrance ne présente rien de particulier. Le placenta est extrait sans difficulté, les membranes sont entières (2 heures 30 minutes).

Vers 3 heures 15, un caillot du volume d'un gros poing, est expulsé, la malade est inquiète, a peur de l'hémorrhagie (son maître est docteur en médecine), et bien que l'utérus se soit immédiatement rétracté, on donne 1 gramme de seigle ergoté.

Tout dès lors marche très bien. A la visite du soir (6 heures), 72 pulsations.

Suites de couches. — 1er *jour : 27 matin.* Pouls 72. Peau fraîche. Langue humide ; sommeil et appétit bons ; miction facile, utérus à un travers de doigt au-dessous de l'ombilic, bien rétracté. Rien de particulier à la palpation. Par suite d'une légère pression, un caillot de la grosseur d'un œuf est expulsé. La matrice est indolore. Tranchées utérines supportables. 3 garde-robes en diarrhée.

Digitized by Google

Lochies sanguines et très abondantes. Tilleul, oranger sucré. Bagnols. Bordeaux. 1 portion.

Soir. Pouls 96. Légère pâleur de la face. La malade se dit très bien.

2e *jour*. 28 *matin*. Pouls 96. Face pâle attirant l'attention. Peau fraîche. Langue humide, bon sommeil, bon appétit. Miction facile. Utérus indolore un peu plus volumineux que la veille, légèrement molasse. Tranchées utérines amoindries. 4 garde-robes en diarrhée. Lochies sanguinolentes très abondantes. Même régime que la veille: plus 1 gramme de seigle ergoté en 4 doses à 5 minutes d'intervalle; la malade s'obstine à le prendre ainsi.

Soir. Pouls 120. Température axillaire 38,5. Lochies toujours sanguinolentes, abondantes et fétides. Injections vaginales au permanganate de potasse (1 gramme par litre); 0,75 sulfate de quinine. Potion avec 4 grammes extrait de quinquina.

3e *jour*. 29 *matin*. Pouls 112. Température 37,5. Peau un peu moite. Langue blanche, sèche. Muqueuses décolorées. Teinte subictérique. Pas de sommeil. Appétit. Miction facile. Utérus indolore, mieux rétracté : un travers de doigt au-dessus de l'ombilic. Tranchées utérines plus douloureuses. 3 garde-robes en diarrhée. Lochies sanguines, abondantes, très fétides. Tilleul. Bagnols. Bordeaux. Bouillon, lait, côtelette. Potion de Todd.; 1 gr. 50 sulfate de quinine. 6 injections vaginales au permanganate de potasse.

Soir. Pouls 112. Température 37,6. Légère expectoration et dyspnée. Rien à l'auscultation du cœur, ni des poumons. A neuf heures, pouls très faible. Prostration.

4e *jour*. 30 *matin*. Pouls 120. Température 37,8. Peau, langue, muqueuses dans le même état que la veille. Facies un peu meilleur; bien dormi jusqu'à minuit. Appétit nul. Miction involontaire et continuelle. Utérus indolore, au niveau de l'ombilic. Tranchées utérines moins fréquentes, mais aussi douloureuses. Pas de garde-robe. Gaz intestinaux nombreux. Lochies sanguines, aussi abondantes, moins fétides. Même traitement, plus 2 verres d'eau de Sedlitz.

En pratiquant le cathétérisme, on s'aperçoit que la sonde ne pénètre que dans une longueur de 0,05 cent. La cause en est-elle dans la rétraction de la vessie, puisqu'il y a miction involontaire?

Digitized by Google

L'urine ne contient point d'albumine et n'en renfermait point au moment de l'accouchement.

Soir. Pouls 124. Température 37,7. 5 garde-robes dans la journée. Léger délire. Envies d'aller à la selle, refus de prendre du lait.

A la dernière injection, donnée à neuf heures, on s'aperçoit en enlevant un caillot contenu dans le vagin, que le col et la partie inférieure de l'utérus sont extrêmement volumineux.

L'excavation pourtant n'est pas occupée et la canule à injections est toujours introduite sans difficulté.

Ce développement anormal a-t-il sa cause dans la lenteur de la rétraction utérine? dans l'abondance des lochies?

5e *jour*. 1er *septembre matin*. Pouls 100. Température 37,6. Peau fraîche; langue humide. Léger sommeil. Pas d'appétit. Muqueuses aussi décolorées. Facies moins grippé. Incontinence d'urine. Utérus indolore, mieux rétracté, un travers de doigt au-dessous de l'ombilic. Tranchées utérines aussi fréquentes et douloureuses. Garde-robes involontaires, de moyenne abondance. Lochies sanguinolentes, moins abondantes, moins fétides. Même traitement. A partir de dix heures, les tranchées arrachent des plaintes à la malade. Bâillements nombreux. A deux heures délire. Facies très changé. Prostration presque complète. Sommeil de 3 à 4 heures.

Soir. Pouls 96. Température 37. Dyspnée très grande. La malade est inerte; il faut lui donner à boire.

6e *jour*. 28 *septembre matin*. *Pouls* 96 ; *Température* 37,5. Peau froide. Yeux presque éteints. Râles. Langue sèche. Utérus bien rétracté. Plus de plaintes. Lochies moins fétides.

A 7 heures. Déglutition impossible.

A 8 heures. Mort.

L'enfant nourri par sa mère, pendant deux jours, a été élevé au biberon, puis transporté le 8 octobre aux Enfants-Trouvés.

Autopsie faite par M. Féré, interne au Midi.

Rien dans la cavité crânienne.

Cavité thoracique. Congestion hypostatique du bord postérieur des deux poumons.

Le tissu pulmonaire est sain.

A la partie inférieure de la plèvre gauche, en arrière, quelques

Digitized by Google

fausses membranes récentes et une petite quantité de liquide purulent.

Cœur sain. Tissu musculeux pâle.

Cavité Abdominale. — Pas de trace de péritonite.

L'utérus et les annexes sont colorés. Les vaisseaux veineux et lymphatiques ouverts par des coupes faites au niveau des bords de l'utérus et sur les parties voisines des ligaments larges, ne laissent pas écouler de liquide purulent.

Le fond de l'utérus a subi un commencement d'inversion, entraîné qu'il a été par un énorme myome qui est en partie contenu dans la matrice, en partie expulsé dans le vagin.

Cette tumeur n'a subi aucun travail de ramollissement. Sa surface est d'un rouge noirâtre. Elle n'est sillonnée par aucun vaisseau.

En avant, on ne peut faire pénétrer une sonde entre la tumeur et l'utérus. Elle est arrêtée à quelques millimètres au-dessus de l'orifice externe du col.

En arrière, au contraire, le stylet peut être poussé très loin.

Une incision, pratiquée sur la ligne médiane, fait voir que la tumeur se confond avec la partie antérieure du col et du corps de l'utérus et adhère également au fond de l'organe, tandis qu'en arrière et sur les parties latérales, le myome est libre, et, dans la portion qui répond au corps, présente des dimensions assez réduites, ce qui fait que, vue par sa face postérieure, la tumeur a un aspect piriforme.

Le myome présente une consistance très ferme dans toute son épaisseur; son tissu blanc rosé, crie sous le scalpel.

La longueur totale est de 0,17 cent. Il a 0,12 cent. dans sa plus grande largeur.

La portion rétrécie a 0,08 cent. de largeur.

Il m'eût été difficile de trouver un plus bel exemple de fibrome sous-muqueux sans effet sur la marche de la grossesse. Si cette femme n'avait pas succombé aux accidents dont elle a été prise après l'accouchement, elle aurait très probablement quitté la Maternité sans que personne se fût

Digitized by Google

douté que son utérus renfermait un polype dont la hauteur mesurait 17 et la largeur 12 centimètres.

A côté de ces faits vraiment exceptionnels et qui peuvent servir de type, il en existe un grand nombre d'autres, moins étonnants peut-être, mais tout aussi démonstratifs. En conséquence, nous nous croyons autorisé à dire que, dans beaucoup de cas, les tumeurs fibreuses, quel que soit leur nombre, leur siège et leur volume, sont sans influence sur la terminaison hâtive de la grossesse.

Toutefois, comme j'ai essayé de le montrer précédemment, l'expulsion prématurée de l'œuf est souvent la conséquence immédiate et indiscutable de la présence d'un corps fibreux au niveau de l'utérus. Si, sur les 227 cas qui servent de base à ma statistique à ce point de vue, je n'ai noté que 39 avortements, je puis dire que 62 femmes expulsèrent avant l'heure le produit de la conception, car j'ai trouvé 23 accouchements prématurés. D'autre part, si des observations bien prises nous permettaient de remonter dans le passé des 165 femmes qui ont accouché à terme, nous trouverions que peu d'entre elles n'ont pas avorté, au moins une fois. J'ajoute que le siège de la tumeur a réellement une importance : les fibromes sous-muqueux sont plus graves que les fibromes interstitiels, et ceux-ci que les fibromes sous-péritonéaux ; de même, ces tumeurs sont d'autant plus à redouter qu'elles sont plus volumineuses.

Il serait intéressant de savoir quel est le mode d'action des fibromes dans la production de l'avortement. On a successivement invoqué des contractions utérines prématurées, l'hémorrhagie, le défaut d'extensibilité des parois de la matrice, sans qu'on sache exactement à quoi s'en tenir.

La contractilité de l'utérus peut assurément être réveillée avant l'heure par le fait seul de l'existence d'une tumeur,

Digitized by Google

qui joue, vis-à-vis de l'organe, le rôle d'épine ; mais il faut faire entrer en ligne de compte l'irritabilité de la matrice, si variable chez les différentes femmes, et le siège anatomique du fibrome.

Le siège anatomique du fibromea, en effet, une grande importance dans la mise en jeu de la contractilité utérine. Ainsi, on peut voir d'énormes corps fibreux sous-péritonéaux et même interstitiels ne gêner en aucune façon la marche de la grossesse, tandis qu'un polype de petit volume, pas plus gros qu'une cerise, par exemple, déterminera des contractions violentes et, comme conséquence, une fausse couche. Ce que je dis ici, s'applique surtout à ces petits polypes qui, implantés en un point plus ou moins éloigné du col utérin, arrivent jusqu'au niveau de l'orifice interne ou s'engagent à travers cet orifice. Dans ces cas, le sphincter utérin, agacé, irrité, réagit et provoque des contractions de l'utérus tout entier. On ne verra là rien que de très naturel, si l'on songe au divers moyens employés dans la pratique de l'avortement et de l'accouchement prématuré artificiels.

L'hémorrhagie peut produire également la fausse couche par décollement placentaire et mort du fœtus ou par l'irritation que le sang extravasé exerce sur la face interne de l'utérus, irritation qui détermine des contractions de l'organe. Chez les femmes atteintes de corps fibreux, l'hémorrhagie, pendant la grossesse, est très fréquente. En dehors des cas d'insertion vicieuse du placenta dont on connaît les graves conséquences, j'ai relevé 31 cas d'hémorrhagies et 16 fois la grossesse se termina soit par un avortement, soit par un accouchement prématuré.

Mais si une perte de sang peu importante est habituellement suivie de l'expulsion de l'œuf, alors que cette perte

Digitized by Google

se produit pour des raisons étrangères à celles que nous étudions en ce moment, dans les cas de tumeurs fibreuses, au contraire, la grossesse n'est souvent pas interrompue. Ainsi sur les 31 cas dont je viens de parler, l'accouchement eut lieu à terme, 15 fois. C'est là un fait très remarquable sur lequel je crois devoir appeler l'attention d'une façon toute spéciale, car il constitue un enseignement d'une grande valeur. Jamais, quelle que soit l'abondance de l'hémorrhagie, le médecin ne devra désespérer de voir continuer la grossesse. On pourra lire au chapitre des complications une observation inédite de M. Lucas-Championnière, très remarquable à ce point de vue.

L'hémorrhagie, dans les cas de grossesse compliquée de fibromes utérins, se montre ordinairement aux époques correspondantes de l'écoulement menstruel et peut en imposer pour de véritables règles quand elle ne dépasse pas certaines limites. On sait qu'à l'état de vacuité, la femme qui porte des corps fibreux de l'utérus est sujette d'abord à des ménorrhagies et plus tard à des métrorrhagies. Ces pertes de sang s'expliquent par la congestion plus intense de la muqueuse utérine au moment de la menstruation, sous l'influence de l'irritation causée surtout par les fibromes sous-muqueux. Or, pendant la grossesse, la circulation utérine est bien plus active et le nisus périodique semble continuer à se produire d'une façon très appréciable, ainsi que le prouvent quelques observations de polypes fibreux apparaissant chaque mois à l'orifice utérin, pour disparaître dans l'intervalle des époques menstruelles. Le fait si intéressant que M. le Dr Larcher a communiqué en 1875 à la Société de médecine ne laisse aucun doute à cet égard (1). Il s'agit d'une malade qui présentait des polypes

(1) Note sur un cas de polypes fibreux intra-utérins à apparitions

Digitized by Google

fibreux implantés sur les parois antérieure et postérieure du col de l'utérus. Cette malade devint enceinte et avorta. A la suite de cet avortement, M. Larcher pratiqua l'ablation d'un premier polype. Survint une nouvelle grossesse durant laquelle un second polype se montra à l'orifice utérin ; cette apparition eut lieu à l'époque qui correspondait à l'écoulement cataménial ; dans l'intervalle la tumeur était inaccessible. M. Larcher attendit une époque menstruelle afin d'atteindre le polype et put, en effet, en faire l'ablation. Cette malade accoucha spontanément et à terme.

Mais en dehors de la circulation plus active de l'utérus pendant la gestation et du nisus périodique dont la muqueuse continue à subir l'influence, il faut tenir compte, au point de vue du mécanisme des ruptures vasculaires, du lieu d'implantation de l'œuf, tout en mettant hors de cause l'insertion vicieuse du placenta proprement dite. L'utérus se contracte pendant toute la durée de la gestation et ses contractions silencieuses sont incapables, à l'état normal, de détacher le placenta de son point d'implantation. Mais nous avons vu que le placenta pouvait se fixer en même temps et sur la paroi utérine et sur un corps fibreux, c'est-à-dire en deux points dont l'action ne saurait être synergique au moment des contractions indolores. De là, des tiraillements qui amènent un décollement placentaire plus ou moins étendu et une hémorrhagie dont l'avortement est la conséquence.

On a avancé que l'expulsion prématurée du produit de la conception pouvait tenir aussi à un défaut d'extensibilité du tissu utérin. Cette cause ne pourrait être invoquée tout au plus que dans les cas où les fibromes ont leur siège dans

intermittentes coïncidant chacun et successivement avec l'existence d'une grossesse. Soc. de méd., 13 nov. 1875.

Digitized by Google

l'épaisseur des parois utérines, et nous allons voir que, même en cette circonstance, l'avortement ou l'accouche-prématuré ne sont pas inévitables.

En ce qui concerne la grossesse utérine simple, la proposition que j'avance ne saurait être mieux établie que par le fait de M. le Dr Guéniot que j'ai rapporté plus haut. Mais ce ne sont pas seulement les grossesses utérines simples que l'on a vu aller à terme, malgré la présence de tumeurs fibreuses J'ai relevé dans mes tableaux 4 observations de grossesse gémellaire (nos 14, 55, 151, 213) : 2 fois l'accouchement eut lieu à terme (nos 55, 213). Dans l'observation 213 rapportée par Mangiagalli, il s'agit d'un petit fibrome sous-muqueux qui ne dépassait pas le volume d'une noix. Mais dans l'observation 55 publiée par Chowne, la tumeur, développée dans la paroi postérieure de l'utérus, était calcifiée et n'était guère susceptible de suivre l'utérus dans son développement. A ces deux faits de grossesse gémellaire se terminant par un accouchement à terme j'en ajouterai deux autres, l'un qui m'a été communiqué par M. le Dr Delore (de Lyon), l'autre par M. Bar, interne à la Maternité.

Observation V.

Fibrome peu volumineux compliquant une grossesse gémellaire. Accouchement à terme. Travail pénible. Guérison.

(Communiquée par M. le Dr Delore, de Lyon).

Mme de M..., âgée de 38 ans, n'ayant pas eu d'enfants depuis quinze ans, devint enceinte pour la troisième fois. Pendant cette grossesse, elle éprouva de nombreux accidents; celui qui frappa le plus

Digitized by Google

les médecins chargés de lui donner des soins, fut une douleur vive se reproduisant de temps en temps au niveau d'une bosse saillante située à droite de l'ombilic. Cette saillie, douloureuse par moments, fut attribuée à un membre du fœtus. Appelé à soigner cette dame en août 1878, je diagnostiquai un fibrome de la paroi antérieure de l'utérus; la tumeur avait le volume de la moitié d'une noix. J'expliquais les douleurs par les contractions insensibles de l'utérus qui se produisent dans les derniers mois de la grossesse, surtout la nuit; il me fut même un jour possible de constater positivement la contraction et la douleur.

L'accouchement commença, à terme, le 5 août, à 4 heures du matin. Il se termina spontanément le samedi, 10 août, à 8 heures du soir. La période de dilatation avait duré six jours ; à chaque contraction une souffrance se produisait au niveau du fibrome. L'expulsion dura seulement deux heures; elle fut activée par des douches vaginales administrées dans un bain pendant une heure.

La grossesse était gémellaire; les suites de couches furent simples. Six mois après, Mme de M... eut une métrorrhagie légère pendant ses règles. Au toucher vaginal, je constatai un fibrome du volume d'une petite cerise, dans la paroi antérieure de l'utérus.

Observation VI (inédite.)

Fibrome sous-péritonéal. Grossesse gémellaire à terme. Double application de forceps. Délivrance artificielle. Mort.

(Communiquée par M. Bar, interne à la maternité.)

La nommée X..., âgée de 37 ans, enceinte pour la sixième fois, a toujours accouché sans la moindre difficulté.

Admise à l'hôpital St-Antoine pour une bronchite, elle fut prise de douleurs cinq semaines après. Elle était à terme et l'utérus renfermait deux produits de conception. Le premier fœtus se présentait en O. I. G. A.

Au bout de quatre heures la dilatation du col était complète, et, dix heures plus tard, l'engagement de la tête n'avait pas eu lieu; on applique le forceps.

La même conduite dut être tenue pour le second enfant. Ces enfants pesaient 3,100 et 2,850 grammes.

Digitized by Google

La main introduite dans la cavité utérine pour faire la délivrance artificielle perçut nettement au niveau du détroit supérieur, en un point correspondant à la symphyse sacro-iliaque droite, une tumeur du volume d'un petit œuf de poule.

Diagnostic : fibrome de l'utérus, siégeant à l'union du corps et du col.

La femme succomba huit jours après à des accidents d'infection puerpérale.

A l'*autopsie*, en dehors des accidents qui avaient causé la mort de la femme, on constata l'existence d'un fibrome sous-péritonéal, de la grosseur d'une grosse noix qui, pendant l'accouchement, s'était probablement enclavé dans le petit bassin. De là les difficultés de l'accouchement et la nécessité d'une double application de forceps pour l'extration de deux fœtus de petit volume.

Ces observations, tout intéressantes qu'elles sont, peuvent laisser encore quelque doute dans l'esprit, bien que souvent, même dans les conditions normales, les grossesses gémellaires se terminent prématurément. Mais personne n'ignore la distension énorme à laquelle est soumis bien avant le terme de la gestation, un utérus qui renferme trois produits de conception : il est exceptionnel, en pareille circonstance de voir l'accouchement se faire à terme. Cependant Mc Clintock (1) dont l'autorité ne saurait être mise en doute, a publié en 1863, un cas de grossesse trigémellaire compliquée de fibrome interstitiel qui se termina à terme par la naissance de trois enfants dont deux vivants, comme l'indique le résumé de l'observation que j'emprunte à la thèse de Lambert.

(1) M. Clintock. Clinical memoirs. Dublin, 1863, p. 116.

Digitized by Google

Observation VII.

Grossesse trigémellaire compliquée de fibromes utérins. Acouchement à terme. Mort.

Une primipare de 36 ans accoucha, à terme, d'une enfant du sexe féminin, morte le 12 septembre 1868. On amena la malade d'un village situé à six milles de Dublin, à l'hôpital, quarante-huit heures après le premier accouchement. Cordon pendant.

Il existait une saillie indolente de la partie inférieure de l'abdomen, que la femme disait être une tumeur qu'elle portait depuis deux ans. Un deuxième fœtus présentait le siège; les membranes étaient intactes.

L'auscultation fit connaître un premier maximum des bruits du cœur dans la région inguinale droite, un second au sommet de l'utérus. Les pulsations étaient de nombre différent; ce qui fit diagnostiquer deux fœtus vivants.

Une seconde enfant naquit vivante, puis survint une hémorrhagie. On pratiqua la rupture des membranes qui fut suivie de la version.

Une troisième enfant vint au monde vivante.

L'hémorrhagie continua; on fit l'extraction des placentas. Affaiblissement graduel et mort au bout de trois heures.

A l'*autopsie*, on constata une tumeur fibreuse interstitielle de sept pouces de long et de deux pouces et demi d'épaisseur, dans la paroi antérieure.

Ce fait unique dans la science, montre bien le peu d'influence que les fibromes insterstitiels et volumineux exercent sur l'extensibilité de l'utérus : sept pouces de long et deux pouces et demi d'épaisseur, représentent $0^m,175$ sur $0^m,0625$. L'utérus peut encore être distendu par une quantité exagérée de liquide amniotique et cependant ne pas réagir malgré la présence des fibromes dans ses parois. Mes tableaux renferment 2 observations d'hydrammios

Digitized by Google

(nos 163 et 214). Dans l'une (163) publiée par R. Lee l'accouchement eut lieu à terme : il existait une tumeur fibreuse grosse comme un œuf de pigeon, incorporée à la paroi utérine au niveau de l'insertion placentaire; dans l'autre (214) rapportée par Mangiagalli, on ponctionna les membranes à 8 mois et demi : il existait un fibrome sous-péritonéal du volume d'une tête, à l'angle gauche de l'utérus.

Si l'on se rappelle les modifications que la grossesse imprime aux fibromes et surtout aux fibromes interstitiels, on peut s'expliquer comment, ces néoplasmes eux-mêmes, obéissent à la distension que subit l'utérus et l'étalement, dont M. le professeur Depaul a si bien donné le mécanisme, vient à l'appui de cette opinion.

Quel que soit le mécanisme que l'on invoque pour expliquer l'expulsion avant terme du produit de la conception dans les cas de fibromes utérins, il n'en est pas moins vrai que ces tumeurs sont souvent une cause d'avortement. Mais, comme je l'ai laissé entendre dans les lignes qui précédent, l'influence exercée par les corps fibreux sur la marche de la grossesse, ne se limite pas à la période de non viabilité du fœtus : elle peut encore se faire sentir après le septième mois de la gestation et donner lieu à un accouchement prématuré. L'accouchement prématuré n'a évidemment pas, dans les deux derniers mois de la grossesse, une gravité aussi considérable, mais il ne faut pas oublier toutefois que l'expulsion hâtive diminue pour le fœtus les chances de survie, et que nous devons nous efforcer de l'empêcher par tous les moyens possibles. Le mécanisme en vertu duquel se produit cet accident, est le même que pour l'avortement; je n'y reviendrai donc pas.

L'accouchement prématuré est-il aussi fréquent que

Digitized by Google

l'avortement ? Dans mes 307 observations, où l'expulsion par les voies naturelles a été notée 227 fois, j'ai trouvé 23 accouchements prématurés soit 1 sur 9,86; l'accouchement prématuré serait donc un peu moins fréquent que l'avortement : 8 eurent lieu du septième au huitième mois et 11 du huitième au neuvième ; dans 5 cas, l'époque de l'expulsion n'est pas indiquée.

On s'est demandé depuis longtemps, s'il n'existait pas une relation entre le point d'implantation de la tumeur et l'époque à laquelle la grossesse était interrompue. Forget (1) en 1846, formulait ainsi la 4e conclusion de son mémoire: «Enfin l'époque à laquelle se produit l'avortement dépend de la place occupée par la tumeur dans l'utérus. Si l'on se rappelle, en effet, comment un utérus se développe pendant la grossesse, on doit raisonnablement admettre que, dans les cas où la tumeur occupe le fond ou bien le segment supérieur de l'utérus, l'avortement arrivera dès les premiers mois de la grossesse ; quand, au contraire, elle n'occupe que les portions inférieures, l'avortement n'arrivera que beaucoup plus tard. » Le raisonnement de M. Forget est assurément d'une logique irréprochable, mais les faits ne sont pas venus confirmer les vues séduisantes de cet auteur.

Cependant M. Sébileau (2), après avoir dit que les faits démontrent qu'il n'existe, en général, aucune relation entre l'époque de l'avortement et le siége de la tumeur, s'appuie sur ses observations au nombre de 31, pour confirmer l'opinion de Forget. Nous trouvons, dit M. Sébileau, que les tumeurs du col et surtout celles de la lèvre postérieure, donnent plus souvent lieu à un accouchement prématuré

(1) Forget. Recherches sur les corps fibreux et les polypes considérés pendant la grossesse et après l'accouchement. (Bull. de thérapeutique, avril (2 loc. cit. 1846).

Digitized by Google

(7 mois et demi) qu'à un avortement et que celles qui siègent sur la paroi antérieure, postérieure ou sur le fond de l'organe, semblent provoquer plutôt l'avortement, vers le deuxième ou le troisième mois de la grossesse. Il résulte en outre de ces observations que, lorsque la grossesse a dépassé le terme de sept mois et demi dans le premier cas, de trois mois et demi dans le deuxième, elle arrive en général à bonne fin. »

J'ai voulu, à mon tour, essayer d'élucider la question de relation entre le siège des fibromes et l'époque de l'expulsion prématurée de l'œuf. Mais les cas sont le plus souvent tellement complexes et la situation des tumeurs est si peu précise que je n'ose formuler une opinion.

Quant au pronostic porté par M. Sébileau sur la terminaison de la grossesse selon qu'elle a dépassé trois mois ou sept mois et demi, je ne vois pas trop sur quelles bases il repose. Sur 39 avortements consignés dans mes tableaux l'expulsion s'est faite 2 fois, du premier au second mois; 4 fois, du second au troisième; 6 fois, du troisième au quatrième; 9 fois, du quatrième au cinquième; 4 fois, du cinquième au sixième; 7 fois, du sixième au septième; dans 7 cas, l'époque de l'avortement n'est pas indiquée. Donc 26 fois sur 32, la grossesse fut interrompue après le troisième mois.

En ce qui concerne l'accouchement prématuré, l'opinion de M. Sébileau ne me semble pas plus exacte. Car sur 23 cas, 8 fois l'expulsion eut lieu du septième au huitième mois et 11 fois, du huitième au neuvième. Dans 4 cas, la date n'a pas été mentionnée.

Digitized by Google

CHAPITRE VII.

INFLUENCE DES FIBRONES UTÉRINS SUR L'ACCOUCHEMENT

Nous venons d'étudier longuement l'influence que les fibromes utérins exercent sur la grossesse. Nous avons pris l'œuf, on se le rappelle, au moment où il quittait le follicule de de Graaf déchiré, et nous l'avons suivi, pas à pas, jusque dans la cavité utérine: nous avons successivement montré les difficultés de l'imprégnation, les obstacles que le germe fécondé pouvait trouver sur son passage, les rapports anormaux qu'il contractait souvent avec la paroi utérine, les dangers qui le menacaient jusqu'à son complet développement.

L'œuf est actuellement un fœtus et un fœtus à terme, dont la nature affirmant ses droits, va réclamer l'expulsion. Aussi, devons-nous nous demander si l'action des fibromes utérins ne va pas encore se faire sentir et troubler, dans une certaine mesure, l'accomplissement de cette grande fonction qu'on appelle l'accouchement.

A. ANOMALIES DANS LES FACTEURS DE L'ACCOUCHEMENT.

On s'est depuis longtemps habitué à considérer l'accouchement comme un véritable problème de dynamique à la solution duquel concourent harmoniquement trois facteurs:

1° Un canal composé à la fois, de parties molles et de

Digitized by Google

parties dures, le canal pelvi-génital, qui doit livrer passage à un mobile, le fœtus ;

2° Le fœtus, dont l'évolution à travers la filière maternelle est soumise à des lois bien connues aujourd'hui ;

3° La force, en vertu de laquelle l'ovoïde fœtal est mis en mouvement et traverse le canal pelvi-génital ; force représentée par les contractions de l'utérus et des muscles abdominaux.

On conçoit qu'une anomalie quelconque portant sur l'un des facteurs que je viens d'énumérer, puisse rendre le travail difficile, parfois même impossible. Or, je vais essayer de démontrer que la présence de tumeurs fibreuses au niveau du muscle utérin peut déterminer : 1° dans le canal pelvi-génital ; 2° dans la situation du fœtus ; 3° dans les forces qui président à l'accouchement, des modifications qui ont une influence fâcheuse sur la marche et la terminaison du travail.

a) *Anomalies portant sur le canal pelvi-génital.* — Nous devons rappeler tout d'abord les diverses situations que les corps fibreux peuvent occuper, non-seulement par rapport à la matrice, mais encore par rapport au grand et au petit bassin.

Ces tumeurs, primitivement développées dans l'épaisseur du tissu utérin, y restent confinées ou bien font saillie soit du côté de la séreuse péritonéale, soit du côté de la muqueuse utérine, et sont alors reliées à l'utérus par un pédicule plus ou moins long. De plus, quel que soit leur siège anatomique, elles ont leur origine en des points variables et on peut les trouver, comme nous l'avons indiqué, au niveau du fond et du segment inférieur de l'utérus, en avant, en arrière et sur les côtés.

Digitized by Google

Mais il est un fait qu'il ne faut pas perdre de vue : un fibrome qui a pris naissance en un point élevé de la matrice, peut arriver, par les progrès de son développement, à se mettre en rapport avec la partie inférieure de l'organe. On a vu les fibromes interstitiels disséquer de haut en bas le tissu utérin et pénétrer dans l'épaisseur des lèvres du col ; les fibromes pédiculés peuvent également, par l'allongement de leur pédicule, descendre beaucoup plus bas que le museau de tanche.

Il était indispensable de rappeler ces faits en quelques mots, pour pouvoir comment montrer ces tumeurs peuvent modifier le canal pelvi-génital et apporter un obstacle à l'accouchement. J'ajouterai que les fibromes utérins ont un volume et une consistance variables, éléments dont nous aurons aussi à apprécier la valeur comme cause de dystocie.

Si nous divisons l'utérus en trois zônes, comme l'a fait Barnes, à propos du mécanisme de l'hémorrhagie par insertion vicieuse du placenta, nous verrons que la zône inférieure peut aussi dans les cas de tumeurs fibreuses recevoir le nom de zône dangereuse. Cette portion de l'ovoïde utérin plonge en partie dans l'excavation pelvienne, et, s'il existe dans ses parois une tumeur plus ou moins volumineuse, la capacité du petit bassin est diminuée d'autant. Que le fibrome soit interstitiel, sous-muqueux ou sous-péritonéal, peu importe, sa présence constitue un obstacle dont la gravité varie avec le volume et la dureté.

Est-ce à dire cependant que le siège anatomique des fibromes implantés sur le segment inférieur de l'utérus soit sans importance au point de vue de la terminaison de l'accouchement? Là n'est pas notre pensée : nous verrons, au contraire, en parlnt de l'intervention, qu'il y a lieu de distinguer les trois variétés décrites par Bayle.

Digitized by Google

La présence de tumeurs fibreuses dans l'excavation pelvienne rend parfaitement compte des difficultés de l'accouchement; mais, dans certaines circonstances, la parturition n'est pas seulement difficile, elle est absolument impossible.

Dans les cas d'angustie pelvienne due aux parties molles, comme dans les rétrécissements osseux, le degré de viciation est plus ou moins marqué et, dans l'espèce, si le siège de la tumeur est la cause immédiate du rétrécissement, le degré d'étroitesse dépend du volume de la tumeur.

Il est difficile de fixer avec précision les dimensions que doit avoir le corps fibreux pour constituer un obstacle à l'accouchement. « Pour qu'un fibrome puisse devenir un obstacle sérieux à l'accouchement, disait M. Tarnier, dans son discours à la Société de chirurgie, il faut qu'il soit descendu dans l'excavation ou, du moins, dans l'ouverture du détroit supérieur. Il faut, de plus, qu'il ait un certain volume, que j'estime très-arbitrairement, je l'avoue, à celui d'un œuf de poule ». Depuis cette époque, il n'a pas été fait grand'chose pour substituer à cette mesure que M. le Dr Tarnier lui-même appelle *arbitraire*, une appréciation plus exacte; aussi est-il impossible, dans les rétrécissements de cette nature de poser des règles absolues pour l'intervention. Quoi qu'il en soit, on comprend fort bien que plus le volume de la tumeur sera considérable, plus l'obstacle à l'accouchement sera sérieux et que dans les cas extrêmes l'accoucheur sera contraint de créer au produit de la conception une voie artificielle.

Parmi les modifications aujourd'hui indiscutables, que a grossesse imprime aux fibromes utérins, il en est une qui joue un rôle assez important au point de vue du degré

Digitized by Google

d'étroitesse que présente le bassin. Nous avons signalé au chapitre de l'anatomie et de la physiologie pathologiques, un état particulier des tumeurs fibreuses auxquels on a successivement donné les noms de ramollissement et d'assouplissement. Sous l'influence de cet assouplissement, la tumeur peut, au moment du travail, s'aplatir, s'amoindrir et partant permettre une augmentation des diamètres viciés.

Mais nous avons vu également que cet assouplissement est loin d'être toujours aussi accentué que le pensait M. le Dr Tarnier; le plus souvent l'écorce seule de la tumeur est amollie, comme l'a indiqué M. le professeur Depaul. Bien plus, certains fibromes, en raison de leur structure essentiellement fibreuse, ne subissent aucun ramollissement ou à peu près, et même il en est d'autres qui, au lieu de présenter cette modification, s'infiltrent de sels calcaires qui les rendent absolument incompressibles, en un mot irréductibles dans leurs dimensions.

La consistance des fibromes est, on le voit, extrêmement variable et si, dans la majorité des cas, il existe du ramollissement, ce ramollissement, toujours limité en dehors des cas pathologiques, ne peut servir que dans une faible mesure à l'ampliation du bassin. Donc l'existence d'un fibrome utérin au niveau de la zône inférieure de l'utérus, constitue un accident grave, et le danger qui en résulte est d'autant plus grand que la tumeur est plus volumineuse et plus consistante.

Cependant, je me hâte de dire que l'accouchement a pu se terminer heureusement et pour la mère et pour l'enfant, alors que l'excavation était complètement remplie par le fibrome. Ce fait paradoxal tient à un artifice de la nature, en vertu duquel la tumeur abandonne le petit bassin pour

Digitized by Google

remonter dans la cavité abdominale ou s'échapper au dehors ; nous allons y revenir.

Est-il possible d'établir une classification des formes de rétrécissement auquel les situations si variables des corps fibreux peuvent donner lieu ? Evidemment non, car les fibromes peuvent naître sur tous les points de l'utérus et donner à l'espace vide du petit bassin les formes les plus bizarres. Tout se borne à un degré d'étroitesse plus ou moins considérable.

b.) *Anomalies dans la situation du fœtus.* — Nous savons depuis longtemps que le grand axe de l'ovoïde fœtal coïncide le plus souvent avec le grand axe de l'ovoïde utérin et que, si les présentations de l'extrémité céphalique et pelvienne sont beaucoup plus fréquentes que les présentations du tronc, cela tient à la direction même du grand axe de l'utérus. Le fœtus tend à prendre dans la cavité utérine la situation qui lui est la moins pénible ; aussi l'extrémité pelvienne occupe-t-elle le fond de l'organe, partie plus spacieuse que le segment inférieur qui reçoit alors la petites extrémités de l'ovoïde fœtal, l'extrémité céphalique. Ces phénomènes généraux d'adaptation sont aujourd'hui bien connus et désignés sous un nom qui, depuis quelque temps, a fait fortune en obstétrique, je veux parler de l'*accommodation* (Pajot).

Actuellement, nous devons nous demander si les fibromes utérins ont quelque influence sur ces phénomènes généraux de l'accommodation. Pour trancher la question, nous disposons d'un moyen bien simple. Il nous suffira de calculer la fréquence relative des présentations dans les cas où la grossesse est compliquée de tumeurs fibreuses et de mettre les chiffres ainsi obtenus en regard des chiffres

Digitized by Google

classiques exprimant la fréquence des présentations, en dehors de tout état pathologique.

M. le Dr Guéniot avait déjà fait remarquer que la présence des corps fibreux dans les parois utérines, rendait les présentations du siége un peu plus fréquentes, quand M. le Dr Tarnier, dans le discours que je citais plus haut, apporta des chiffres, qui confirmèrent l'opinion émise par M. le Dr Guéniot. Sur 22 cas étudiés par M. le Dr Tarnier, 9 fois le fœtus se présenta par le siége et 13 fois seulement par le sommet, ce qui donne une présentation de l'extrémité pelvienne sur 2,44 accouchements, et une présentation du sommet sur 1,69.

A partir de cette époque, les observations se sont multipliées, et Toloczinow (1), sur 48 cas, a obtenu les résultats suivants :

25 présentations du sommet,	soit 1 sur 1,92 ou 52 0/0
13 présentations du siége,	soit 1 sur 3,69 ou 27 0/0
10 présentations du tronc,	soit 1 sur 4,80 ou 20,8 0/0

Sur 68 cas, Susserott a trouvé :

40 présentations du sommet.	soit 1 sur 1,70 ou 58,8 0/0
16 présentations du siége,	soit 1 sur 4,25 ou 23,5 0/0
12 présentations du tronc,	soit 1 sur 5,66 ou 17,6 0/0

Sur 86 cas, Nauss a constaté :

46 présentations du sommet,	soit 1 sur 1,86 ou 53,1 0/0
22 présentations du siége,	soit 1 sur 3,90 ou 25,5 0/0
18 présentations du tronc,	soit 1 sur 4,77 ou 20,9 0/0

Sur les 307 observations que j'ai réunies, la présentation a été notée 102 fois, et j'ai enregistré :

(1) Toloczinow. Wien. med. Press., 1869.

Digitized by Google

52 présentations du sommet, soit 1 sur 1,79 ou 50,98 0/0
33 présentations du siége, soit 1 sur 3,09 ou 32,35 0/0
17 présentations du tronc, soit 1 sur 6 ou 16,66 0/0

Or, nous savons que P. Dubois, dont la statistique porte sur 2,022 accouchements, a noté :

1913 présentations du sommet, soit 1 sur 1,05 ou 94,6 0/0
85 présentations du siége, soit 1 sur 23,8 ou 4,2 0/0
13 présentations du tronc, soit 1 sur 155,5 ou 0,64 0/0

La statistique de M. le professeur Depaul, qui porte sur 16,233 accouchements, fournit les résultats suivants :

15.119 présentations du sommet, soit 1 sur 1,07 ou 93,1 0/0
633 présentations du siége, soit 1 sur 25,6 ou 3,9 0/0
189 présentations du tronc, soit 1 sur 85,9 ou 1,16 0/0 (1).

Après cet exposé, il me paraît superflu d'insister sur la diminution des présentations du sommet et principalement sur l'augmentation considérable des présentations anormales. Il est à remarquer toutefois que la fréquence relative des diverses présentations, quoique profondément modifiée, est encore dans des rapports tels que les présentations du sommet sont plus nombreuses que celles du siége, et celles-ci que les présentations de l'épaule.

Connaissant les lois qui régissent la situation du fœtus dans la cavité utérine, c'est évidemment dans la forme et dans les dimensions du contenant ou du contenu que nous devons chercher la cause de cette plus grande fréquence des présentations anormales. Or, dans le cas particulier, c'est le contenant seul qui doit nous préoccuper, car nous

(1) Cette proportion des présentations de l'épaule est certainement trop élevée ; mais cela tient à la clientèle spéciale de la clinique où l'on apporte la plupart des cas difficiles.

Digitized by Google

upposerons que le contenu ne présente aucun vice de conformation.

Les corps fibreux sont si variables dans leur situation, leur forme et leur volume, que les modifications générales qu'ils peuvent apporter dans la capacité et dans la configuration de la cavité utérine ne sauraient être l'objet d'une description spéciale. Mais on peut dire que, par le fait même de l'existence des fibromes, l'utérus est soumis à des irrégularités de développement qui doivent nécessairement avoir une influence sur les présentations. Ces irrégularités de développement n'agissent pas en forçant, par exemple, le fœtus à présenter l'épaule à l'exclusion de toute autre partie, mais plutôt en ne sollicitant pas une présentation de l'extrémité céphalique. Aussi ne puis-je accepter l'hypothèse de Sébileau (1) qui pense, « que les tumeurs fibreuses siégeant beaucoup plus souvent sur le corps de l'utérus et sur la paroi postérieure, il s'ensuit que c'est surtout en haut que la cavité utérine doit être rétrécie, ce qui expliquerait jusqu'à un certain point la position du siège en bas. »

D'autre part, nous ne devons pas oublier un fait qui a une importance capitale, c'est qu'il n'y a présentation d'une région fœtale qu'autant que cette région, tête, siège ou tronc, s'engage à travers le détroit supérieur. Or, quand l'excavation pelvienne est remplie plus ou moins exactement par un corps fibreux, la région fœtale qui tendrait à s'engager au détroit supérieur est mobile au-dessus de ce détroit, il n'y a pas de présentation. Lors d'un premier examen, on peut trouver une tête au voisinage du détroit abdominal; quelques instants après, on trouvera une épaule

(1) Loc. cit.

Digitized by Google

et peut-être même un siège. Mais ce que j'avance ici n'appartient pas en propre aux cas particuliers qui nous occupent : c'est la règle, toutes les fois qu'il existe une angustie pelvienne, que le rétrécissement soit la conséquence d'une altération des parties molles ou des parties dures : l'accommodation céphalique est empêchée.

Ce n'est pas seulement pendant la grossesse que les corps fibreux favorisent les mutations de présentations; leur action s'exerce aussi pendant le travail, ainsi qu'on pourra s'en assurer en lisant à la page 343, une observation extrêmement intéressante qui m'a été gracieusement offerte par M. le Dr Charpentier. On y verra que, dans un cas de fibrome utérin remplissant l'excavation, le fœtus en situation O. I. G. A. au début du travail, présenta, peu après, l'épaule gauche en deuxième position et que, finalement, le sommet se mit de nouveau en rapport avec l'aire du détroit supérieur.

Mais si, dans ce cas, une seconde mutation peut éloigner l'épaule du détroît abdominal, il n'en est pas toujours ainsi, comme le montre le fait suivant, que j'emprunte au travail de Mangiagalli (1) et dont voici le résumé.

Observation VIII.

Osserv. 4, nº 197. Registro del, 1878.

Femme de 46 ans, multipare. 9 accouchements à terme, normaux. Symptômes de la tumeur depuis son dernier accouchement.

Grossesse actuelle. Enorme distension de l'abdomen. Circonférence abdominale au niveau de l'ombilic, décubitus dorsal, 122 centimètres. Hauteur du pubis à l'extrémité inférieure du sternum, 59 centimètres; hauteur du pubis au fond de l'utérus, 51 centimètres.

(1) Mangiagalli. Loc. cit.

Digitized by Google

A la palpation, l'on trouve deux tumeurs; l'une inférieure, liquide, c'est l'utérus gravide ; l'autre, supérieure, solide, du volume d'une tête.

Diagnostic. Grossesse parvenue à huit mois et demi, avec hydramnios et fibroïde sous-péritonéal.

Dans la nuit du 4 septembre, commencement de travail, ponction des membranes en un point élevé avec le perforateur de Meissner, quand la dilatation du col est de 5 centimètres; il s'écoule huit litres de liquide.

A 8 heures, le Dr Cuzzi constate une présentation du sommet, mobile au détroit supérieur.

A 10 heures et demie, les battements du cœur fœtal sont entendus en bas et à gauche.

A 10 heures trois quarts, contractions énergiques se succédant à intervalles rapprochés. Il y a mutation de présentation ; au sommet s'est substituée l'épaule; en même temps procidence du cordon. Mort rapide du fœtus; impossible de faire la version. Embryotomie; délivrance naturelle; guérison le dix-huitième jour.

Il est très important d'être instruit de la possibilité de ces mutations pour tâcher de les corriger avant que toute chance de succès ait complètement disparu.

Tous les cas ne sont pas aussi favorables que celui de M. le Dr Charpentier ; il est rare de voir une seconde mutation se produire spontanément et corriger la première. Mangiagalli dut avoir recours à l'embryotomie, tandis que M. le Dr Charpentier put, par une simple application de céphalothribe, faire l'extraction du fœtus mutilé.

Ces présentations anormales qui relèvent, pendant la grossesse, d'un développement irrégulier de l'utérus, pendant le travail, d'un défaut d'engagement de l'extrémité céphalique fléchie, ajoutent donc considérablement à la gravité du pronostic : par ce fait, nous nous trouvons en présence d'une présentation vicieuse et d'un rétrécissement du bassin. Je sais bien que la présentation du

Digitized by Google

siége a été considérée par un certain nombre d'auteurs comme favorable dans les cas d'angustie pelvienne; mais les faits ne me semblent pas justifier cette opinion et je ne crois pas que l'extraction par les pieds doive ici être préférée à l'extraction par le sommet. En ce qui concerne les présentations de l'épaule, il ne saurait y avoir de discussion, à moins cependant qu'il soit possible de faire la version par manœuvres externes ; dans ce cas, je ramènerais l'extrémité céphalique au détroit supérieur.

A côté de ces anomalies de situation qui menacent à la fois et la mère et le fœtus, je dois signaler la mort assez fréquente de ce dernier dans la cavité utérine. Dans les 307 observations que j'ai réunies, le résultat pour l'enfant a été noté 220 fois et j'ai trouvé 23 fois que le fœtus avait succombé pendant la grossesse, soit 1 sur 9,6. Ce fait doit être considéré comme heureux au point de vue de la terminaison de l'accouchement, et la mère en retirera un avantage d'autant plus grand que le fœtus aura succombé plus tôt et que son séjour dans l'utérus aura été plus prolongé.

Je n'ai pas à faire ressortir ici l'innocuité absolue de cette rétention plus ou moins longue d'un fœtus mort dans la cavité de la matrice, avant la rupture des membranes je veux simplement indiquer comment la femme peut bénéficier de cette circonstance. Il serait puéril de faire remarquer qu'un fœtus mort et expulsé au début de la grossesse passera plus facilement à travers un rétrécissement qu'un fœtus volumineux : c'est sur ce fait que repose l'avortement provoqué dans les cas d'angustie extrême de la filière pelvienne. Mais en admettant que le produit de la conception n'ait succombé que vers la fin de la grossesse, à une époque où il a déjà un développement assez considé-

Digitized by Google

rable, comment sa mort rendra-t-elle l'expulsion plus facile?

Il faut se rappeler que les tissus fœtaux subissent, dans ces cas, des modifications décrites sous le nom de macération et dont le résultat est un ramollissement plus ou moins accentué. On comprend alors que le fœtus puisse trouver le canal pelvi-génital même notablement rétréci sans rencontrer de grandes difficultés.

Ce fait a d'ailleurs été déjà signalé par le Dr Guéniot, quand, dans son observation de Mme C.., il discute les éventualités qui pouvaient faire éviter l'opération césarienne. « La mort prématurée du fœtus, dit M. Guéniot, suivie d'une macération prolongée de ses parties dans le liquide amniotique, pouvait provoquer dans ces dernières un ramollissement tel qu'elles devinssent assez réductibles pour traverser, à la manière d'un linge mouillé, un canal extrêmement étroit. »

La mort du fœtus est fréquente, ai-je dit, pendant la grossesse; cette opinion repose sur le nombre relativement grand des cas que j'ai relevés. Les hémorrhagies abondantes sur lesquelles j'ai appelé l'attention, hémorrhagies liées à l'existence de fibromes au niveau de l'utérus, peuvent expliquer cet accident. En effet, l'écoulement sanguin, s'il ne détermine pas immédiatement l'expulsion du produit de a conception peut amener, dans la circulation utéro-placentaire, des troubles assez sérieux pour que la nutrition soit entravée et que le fœtus finisse par succomber.

En dehors de l'hémorrhagie qui semble jouer ici un rôle capital, on a invoqué pour expliquer la fréquence de la mort du fœtus dans les cas de tumeurs fibreuses, les compressions que ces néoplasmes pouvaient exercer sur le produit de conception. Quelques auteurs ont même rappelé,

Digitized by Google

à ce sujet, ce qu'ils croient exister dans les cas de grossesses multiples, où l'un des fœtus meurt prématurément, aplati, écrasé par le second.

Cette interprétation est purement hypothétique. Cependant, il est incontestable qu'en certaines circonstances, même dans une grossesse simple, les diverses parties fœtales, serrées les unes contre les autres, se compriment au point qu'on peut trouver sur l'une d'elles l'empreinte de la partie qui lui était immédiatement accolée, et parfois une véritable ecchymose. De même, le fait suivant rapporté par Lever (1), montre bien qu'une tumeur fibreuse peut exercer sur le fœtus une compression assez notable pour qu'on en trouve la trace après la naissance.

Cet auteur fut appelé auprès d'une dame qui venait d'accoucher prématurément. A son arrivée, on lui montra un enfant dont les extrémités inférieures très déformées semblaient avoir été moulées sur un corps arrondi. Examinant alors l'accouchée, il découvrit un corps dur d'un volume considérable siégeant dans la paroi abdominale droite de l'organe, à l'union du corps et du col.

c.) *Anomalies dans les forces qui président à l'accouchement.* — Les forces qui font cheminer le fœtus à travers le canal pelvi-génital sont représentées par les contractions de l'utérus et des muscles qui concourent à la production du phénomène de l'effort. J'étudierai simplement les modifications que les fibromes de l'utérus exercent sur la contractilité de la matrice.

« L'utérus dans l'accouchement, dit Hélie de Nantes, pendant chacune des contractions intermittentes, que l'on

(1) Lever in Guy's hospital reports, 1842.

Digitized by Google

désigne sous le nom de douleurs, se resserre à la fois dans toute son étendue. » Ce mode de contraction de l'organe est la conséquence de la disposition même des fibres musculaires qui agissent synergiquement sur l'œuf entier pour l'expulser au dehors. Mais si une tumeur fibreuse vient à se développer dans les parois utérines, elle peut, en interrompant la continuité des faisceaux musculaires ou en déviant de leur direction normale les fibres qui les composent, altérer le mode de contraction de l'organe. Bien plus, dans certains cas, les néoplasmes sont si nombreux qu'ils étouffent pour ainsi dire les éléments contractiles, et les réduisent à l'impuissance.

J'ai recherché quelle a été d'une façon générale la marche du travail, et dans 68 cas où le fait a été noté, j'ai toujours vu le travail très laborieux : dans 1 cas il dura 2 jours (obs. 292); dans 5 cas, 3 jours (obs. 83, 132, 145, 226, 240); dans 1 cas, 4 jours (obs. 262); dans 4 cas, 6 jours (obs. 42, 133, 139, 239); dans 1 cas, 7 jours (obs. 9); dans 5 cas, l'accouchement fut impossible (obs. 148, 153, 162, 206, 217); la malade de Mayor, (206), resta en travail 16 jours.

A quoi attribuer cette longueur du travail? On trouve, à ce sujet, dans les auteurs, deux opinions absolument opposées : pour les uns, il y a inertie primitive ; pour les autres, contraction spasmodique de l'utérus. Or, l'observation montre que, malgré la présence de corps fibreux multiples et volumineux, le muscle utérin se contracte, et l'anatomie pathologique ne dit pas que ces tumeurs modifient la structure des fibres-cellules et détruisent leur contractilité. Nous venons de voir que, dans bien des cas, le travail languit, dure deux, trois, quatre jours ; que quelquefois l'accouchement n'a lieu que le sixième ; que

Digitized by Google

parfois même les femmes meurent sans être délivrées. Mais cela veut-il dire que l'utérus fût inerte ? Evidemment non ; l'organe se contractait : mais tous les efforts, quoique plus intenses qu'à l'état normal, se brisaient contre un obstacle dont ils ne pouvaient triompher. Cependant, dans quelques cas, la somme de force fournie par l'utérus atteint de tumeurs fibreuses, n'est pas égale à celle qu'il peut donner à l'état normal ; cela tient à l'envahissement des parois utérines par les néoplasmes, qui se substituent, pour ainsi dire, à la fibre musculaire et non pas à une paralysie des fibres existantes.

Quant aux contractions spasmodiques, elles ont été notées un certain nombre de fois ; mais ce mode de contraction n'est pas primitif et n'appartient pas en propre aux fibromes utérins. La matrice se contracte tétaniquement toutes les fois qu'elle est obligée de lutter longtemps et avec énergie contre un obstacle qui lui oppose une résistance invincible ; c'est ce qui se produit dans les rétrécissements osseux, dans l'hydrocéphalie et les présentations de l'épaule; c'est ce qui doit se produire dans les obstructions du petit bassin par un fibrome volumineux.

Enfin, après de longues heures de contractions impuissantes, l'utérus épuisé se relâche, s'il ne s'est pas rompu ; l'inertie apparaît, l'inertie vraie, mais consécutive. La fibre musculaire a dépensé tout ce qu'elle avait de pouvoir contractile ; elle est alors comme anéantie sous l'influence d'un véritable surmenage.

En somme, les contractions utérines sont d'abord régulières ; puis elle deviennent bientôt irrégulières, se rapprochent, prennent la forme tétanique et enfin disparaissent.

La physionomie du travail dans l'accouchement compliqué de fibromes utérins ne prend pas toujours, il s'en faut,

Digitized by Google

un caractère aussi grave que celui que nous venons d'indiquer, mais la succession des phénomènes est telle que nous l'avons décrite.

Il faut tenir grand compte, dans la marche du travail et dans le mode des contractions, de la situation des tumeurs, de leur siège anatomique, de leur volume et de leur nombre.

1°. *Situation.* — Les corps fibreux logés dans l'excavation pelvienne, en mettant un obstacle à la progression de l'ovoïde fœtal, exerceront sur la marche du travail une influence plus marquée que ceux qui sont contenus dans la cavité abdominale.

2°. *Siége anatomique.* — Si nous négligeons un instant la situation des tumeurs par rapport au grand ou au petit bassin, les fibromes interstitiels modifieront plus sensiblement les contractions utérines que les fibromes sous-péritonéaux ou sous-muqueux, surtout si ces derniers sont rattachés à la matrice par un pédicule étroit.

3°. *Volume et nombre.* — J'ai à peine besoin d'indiquer que le volume et le nombre des corps fibreux doivent nécessairement compliquer le travail, que ces néoplasmes soient pelviens ou abdominaux, interstitiels, sous-péritonéaux ou sous-muqueux.

Voilà ce que donne l'analyse des faits ; mais à un point de vue plus général, nous pouvons dire que les contractions utérines dans les cas de tumeurs fibreuses peuvent être modifiées par deux processus bien différents : 1° par obstacle mécanique à la progression du fœtus ; 2° par la présence, dans les parois utérines, de noyaux fibreux qui s'opposent au raccourcissement physiologique des éléments

Digitized by Google

musculaires. Un exemple à l'appui de ce dernier fait me paraît indispensable.

Observation IX.

Empruntée à la thèse de M. Sébileau.

La femme Fig., âgée de 33 ans, cuisinière, d'une bonne constitution, ayant un bassin bien conformé, entre à la Clinique le 26 juin, à 3 heures du soir. Cette femme, réglée pour la première fois à 14 ans, l'a toujours été depuis, bien régulièrement, tous les mois, de un à huit jours. Elle a fait une fausse couche de 2 mois et demi, il y a plusieurs années. Pour cette dernière grossesse, la dernière apparition des règles date du 6 septembre 1870. Elle paraît, par conséquent être à terme. Cette femme nous raconte qu'elle a commencé à souffrir le mardi, 20 juin, à 3 heures du matin. La rupture des membranes eut lieu spontanément le mercredi, 21 juin, à 3 heures du matin. Lorsqu'on nous apporte cette femme à la Clinique, *elle nous raconte qu'elle était privée de sommeil depuis sept jours, par suite de contraction irrégulières et douloureuses qu'elle n'a pas cessé d'éprouver.*

La sage-femme qui l'assistait, voyant le travail se prolonger outre mesure, demanda les conseils d'un médecin. On fit venir le Dr Poget, qui reconnut la présence d'un corps fibreux au niveau de la paroi antérieure de l'utérus, et, jugeant le cas grave, envoya la femme à l'hôpital. Lorsqu'elle entra à la Clinique, elle était évidemment malade; elle avait une fièvre ardente, pouls à 120°, peau chaude, langue sèche, figure anxieuse, traits amaigris, tirés. Les douleurs étaient presque continuelles. L'utérus était dur, contracturé. A la partie supérieure droite de la face antérieure, on trouvait un corps fibreux, gros comme une mandarine et ayant exactement la forme de cette orange.

En cherchant bien, il était impossible de découvrir, soit à la face antérieure, soit dans l'excavation, par le toucher vaginal, d'autres tumeurs. Nous conclûmes que le fœtus ne pouvait être expulsé, non pas par suite d'un obstacle mécanique existant dans le bassin, mais

Digitized by Google

à cause de l'*irrégularité des contractions*, tenant probablement à des corps fibreux interstitiels que nous ne pouvions apprécier par les procédés habituels d'exploration. Cependant je dois ajouter que M. Depaul crut, en palpant l'abdomen du côté gauche et en haut, sentir une tumeur dure, fibreuse, plus volumineuse que celle qui était nettement appréciable par le palper et la vue. Mais il ne se prononça pas d'une façon positive, parce que l'*utérus était presque coutinuellement contracté;* cette appréciation était difficile.

Le fœtus était mort depuis plusieurs jours; on n'entendait plus les battements du cœur; la partie qui se présentait était encore élevée. L'enfant avait perdu depuis plusieurs jours une grande quantité de méconium. On pouvait, malgré l'élévation de la partie, reconnaître une présentation du siège. M. Depaul ayant trouvé l'orifice dilaté comme une pièce de 2 francs un peu rigide, fit sur le col une application de pommade belladonée placée sur un tampon d'ouate et donna deux pilules d'extrait thébaïque. La malade recouvra un peu de calme pendant la nuit. Le lendemain 27, un nouvel examen confirma le résultat primitivement obtenu la veille. En outre, la dilatation avait fait des progrès marqués. Vers 10 heures du matin, non seulement la dilatation était complète, mais le siège avait traversé l'orifice et s'avança bientôt sur le plancher du bassin. M. Depaul, pour ne pas laisser durer trop longtemps ce travail qui épuisait la femme, fit le dégagement immédiat de l'extrémité pelvienne, en appliquant un crochet mousse sur l'aine.

L'enfant, plié en deux, fut bientôt extrait. *La délivrance ne s'effectua que deux heures après, à midi et demi, parce que la contraction utérine semblait épuisée.* L'accouchement eut lieu à deux heures et demie. Les jours qui suivirent, la femme fut prise immédiatement de symptômes très graves de péritonite, vomissements bilieux, verdâtres, météorisme considérable, ventre douloureux dans toute son étendue ; douleurs spontanées, arrachant par intervalles des cris à la malade. Pouls à 140°, à peine perceptible; extrémités froides, glacées; facies grippé, cholériforme, diarrhée.

Traitement. Opiacés, frictions sur le ventre avec l'onguent napolitain, fomentations émollientes. La maladie fait toujours des progrès. La femme succcombe le 4 juillet, à 5 heures du soir.

L'autopsie révéla des détails intéressants. Outre les lésions de

Digitized by Google

la péritonite, nous trouvâmes d'abord le corps fibreux qui avait attiré notre attention pendant la vie, et qui était situé à droite, en haut et en avant. Puis dans l'épaisseur des parois et faisant saillie à l'intérieur, une multitude de petits corps fibreux de l'épaisseur d'un pois. Mais ce qui frappa surtout notre attention, c'est l'existence d'un corps fibreux péritonéal, pédiculé, de la grosseur d'une tête de fœtus de 7 mois. Le pédicule avait bien 2 centimètres d'épaisseur et 1 centimètre et demi de longueur. Il était dur et composé de tissus analogues à celui de l'utérus, au moins en apparence; la tumeur parut recouverte par le péritoine. Le point d'insertion est situé au niveau de l'angle supérieur gauche de l'utérus, au point d'insertion du ligament large. En ouvrant cette tumeur, on trouve qu'elle a l'aspect d'un myome, et présente dans son intérieur des lacunes, quelques parties ramollies.

B. MÉCANISME DE L'ACCOUCHEMENT SPONTANÉ.

Malgré l'existence de tumeurs fibreuses développées dans les parois utérines, l'accouchement peut se terminer spontanément ainsi que le prouvent de nombreuses observations. Sur les 307 faits que nous avons réunis, l'accouchement à terme par les voies naturelles a été noté 165 fois et 90 fois l'expulsion fut spontanée. Nous allons étudier les conditions qui favorisent cette terminaison.

Nous avons vu dans le paragraphe précédent qu'un fibrome utérin constituait un obstacle sérieux à l'accouchement toutes les fois qu'il était situé dans l'excavation ou, du moins, dans l'ouverture du détroit supérieur, et qu'il avait à peu près le volume d'un œuf de poule (Tarnier). Nous avons montré alors qu'une tumeur interstitielle, sous-péritonéale ou sous-muqueuse, pouvait se trouver au niveau des points indiqués par M. Tarnier, quel que fût le lieu de son développement; la première variété en disséquant le tissu utérin ; les deux autres en se pédiculisant.

Digitized by Google

Quant aux tumeurs insérées sur le segment inférieur de l'utérus, leur situation dans le canal pelvien se trouvait indiquée par le lieu même de leur développement. Enfin nous avons ajouté qu'il y avait lieu de tenir de compte de la consistance variable de ces mêmes tumeurs.

Lorsqu'une tumeur fibreuse se trouve au niveau de la zône que nous avons appelée dangereuse, le mécanisme de l'accouchement variera avec le volume de la tumeur, avec sa consistance, avec son siège anatomique.

Si le corps fibreux n'atteint pas la mesure arbitraire indiquée par M. Tarnier, quelle que soit sa consistance et son siège anatomique, il n'apportera pas, dans la majorité des cas, d'obstacle sérieux à l'accouchement.

S'il est aussi volumineux qu'un œuf de poule ou un peu plus, la consistance va jouer un rôle peut-être considérable ; en effet, nous ne devons pas oublier que l'assouplissement est une des modifications imprimées par la grossesse aux fibromes utérins, assouplissement qui, ordinairement cortical (Depaul), peut, en certaines circonstances, envahir la tumeur tout entière, sous forme d'un véritable ramollissement (Tarnier). On voit, dès lors, dans le cas particulier qui nous occupe, tout le parti que l'accoucheur peut tirer de la juste appréciation du degré d'assouplissement. Si cette modification n'a porté que sur les couches superficielles, il est probable que l'accouchement ne se terminera pas sans intervention. Si, au contraire, le ramollissement est total, il y a tout lieu d'espérer l'accouchement spontané.

Mais quand le fibrome a subi la dégénérescence calcaire, on ne saurait compter sur l'expulsion spontanée du fœtus par diminution dans le volume de la tumeur.

Enfin nous arrivons aux cas dans lesquels le volume de

Digitized by Google

la tumeur est trop considérable pour que le ramollissement, quelque complet qu'il soit, puisse permettre le passage d'un fœtus à terme à travers le canal pelvien obstrué, à moins qu'il ne soit mort et macéré ou putréfié. Si le fœtus est vivant ou mort depuis peu, l'accouchement spontané ne sera possible que par l'ascension du fibrome au-dessus du détroit supérieur ou son expulsion par les organes génitaux externes hors du petit bassin. Ici, le siége anatomique du corps fibreux joue un rôle capital et nous avons à envisager deux cas principaux : α) la tumeur fait saillie dans la cavité utérine ; β) la tumeur fait saillie dans la cavité péritonéale.

α) *La tumeur fait saillie dans la cavité utérine.*— Lorsque la tumeur fait saillie dans la cavité utérine, elle peut être sessile ou pédiculée. Dans les deux cas, l'extrémité fœtale qui se présente pousse le fibrome devant elle. Mais si le néoplasme est rattaché à l'utérus par un long pédicule, il peut rester à la vulve après l'expulsion du fœtus ainsi que le prouvent les faits relatés par Forget (1), le cas de Ramsbotham (2) et celui de Paul Dubois rapporté par Marchal de Calvi (3). Lorsque le pédicule est court ou que la tumeur sessile est implantée sur le col, dès que le fœtus est sorti, elle rentre dans les organes génitaux. M. le professeur Depaul nous racontait, il y a quelques jours, que, dans un cas semblable qu'il observa avec Paul Dubois, la tumeur poussée au dehors par la tête fœtale, rentra brusquement

(1) Forget. Bull. de Soc. de chirurgie, 1868.

(2) Ramsbotham. Pratical obs. on midwifery, t. II, p. 473.

(3) Obs. et remarques sur la cure spont. des polypes. (Ann. de chir. franç. et étrangère, 1843.)

Digitized by Google

dans la cavité utérine, comme attirée par un lien de caoutchouc fortement distendu.

Quoi qu'il en soit, le mécanisme est ici d'une grande simplicité et il est d'autant plus favorable à la mère que le chirurgien peut alors séparer facilement le néoplasme de son point d'implantation. Lorsque le fibrome sous-muqueux développé sur le segment inférieur occupe cependant une situation assez élevée, il peut, sous l'influence de contractions utérines, remonter au-dessus du détroit supérieur et débarrasser ainsi l'excavation.

β) *La tumeur fait saillie dans la cavité péritonéale.* — Lorsque les tumeurs fibreuses font saillie dans la cavité péritonéale, nous devons les diviser au point de vue du mécanisme de l'accouchement en sessiles et pédiculées. Les tumeurs sous-séreuses peuvent, comme les précédentes, permettre l'accouchement soit en remontant dans la cavité abdominale, soit en sortant de l'excavation pelvienne, poussées par la partie fœtale qui se présente.

Ce dernier mécanisme, fort curieux, est extrêmement rare et n'a été observé que deux fois : une première fois par Brachet (obs. 18) ; une seconde fois par Porro (obs. 232). Dans ces deux cas, la tumeur pédiculée et implantée à la partie inférieure de la paroi antérieure de l'utérus, logée dans le cul-de-sac utéro-vésical, sortit à la vulve revêtue de la paroi vaginale et permit ainsi l'accouchement spontané. Cette terminaison est tout à fait exceptionnelle, mais l'accoucheur doit en connaître la possibilité.

Les fibromes sous-séreux sessiles ou pédiculés à large base, peuvent remonter progressivement au-dessus du détroit supérieur et désobstruer le petit bassin, en vertu d'un

Digitized by Google

mécanisme bien connu aujourd'hui et minutieusement étudié par MM. Depaul, Guéniot, Blot, Tarnier.

Cette ascension des tumeurs fibreuses peut se faire à trois époques bien distinctes : 1° pendant la grossesse ; 2° dans les derniers jours de la grossesse ou au début du travail ; 3° pendant le travail.

1°) *Pendant la grossesse.* — Depuis que M. le professeur Depaul a montré que l'utérus, développé par un produit de conception, s'accroît irrégulièrement, il est facile de s'expliquer cette ascension des tumeurs fibreuses sous-péritonéales pendant la grossesse. Nous avons vu que le siège le plus fréquent des corps fibreux était la paroi postérieure de l'utérus et, leur situation habituelle, le cul-de-sac recto-utérin. Dès lors, si nous nous rappelons que l'utérus gravide se développe normalement dans le segment inférieur aux dépens de sa paroi antérieure, il s'ensuit que la paroi postéro-inférieure se porte en haut et plus en arrière, entraînant avec elle les parties qui lui sont attachées (col utérin, fibrome sessile) : on sait, en effet, que le col est porté en haut et en arrière, en vertu de ce mécanisme. D'autre part, l'utérus en s'élevant dans la grande cavité abdominale contribue dans une large mesure au déplacement de l'obstacle. Enfin, M. Blot a pensé que les fibromes sous-séreux pédiculés pouvaient abandonner l'excavation dans laquelle ils étaient primitivement contenus sous l'influence d'un véritable mouvement de bascule de l'utérus

2°) *Dans les derniers jours de la grossesse ou au début du travail.*— Dans les derniers jours de la grossesse ou au début du travail, pendant la période d'effacement, les fibromes sous-séreux sessiles ou à large pédicule peuvent être dé-

Digitized by Google

placés et attirés en haut sous l'influence de la contraction des fibres longitudinales de l'utérus. Mais ces contractions, qui suffisent à effacer le col, sont incapables à elles seules d'entraîner une tumeur volumineuse au-dessus du détroit supérieur : elles ne font qu'ébranler le corps fibreux, dont l'élévation s'achèvera dans la période de dilatation et d'expulsion. Ces contractions de la période d'effacement ont parfois une importance qu'il importe de signaler. Il n'est pas rare, en effet, de voir les fibromes sous-péritonéaux contracter des adhérences avec les parties voisines. Si ces adhérences sont solides, tous les efforts de l'utérus resteront impuissants, mais si elles sont lâches, elles peuvent céder pendant la période d'effacement, ainsi que l'a noté M. le Dr Guéniot dans l'observation qu'il a communiquée à la Société de chirurgie.

3°) *Pendant le travail.* — C'est surtout pendant le travail que se produit l'ascension des tumeurs sous-péritonéales sessiles ou à large base d'implantation. Cette ascension se fait sous l'influence de trois causes : 1° la contraction utérine ; 2° la dilatation de l'orifice externe ; 3° l'écoulement du liquide amniotique. Les fibres longitudinales de l'utérus, en se contractant, tirent à la fois sur la tumeur et sur l'orifice utérin , dont elles amènent la dilatation, si bien que le corps fibreux se déplace avec le col, pendant que celui-ci s'ouvre et se relève sur la partie fœtale qui se présente. « Ce mécanisme, dit M. le professeur Depaul, est comparable à celui qui ramène en avant le col utérin lorsque celui-ci se trouve dirigé en arrière. » Au raccourcissement des fibres utérines et à la dilatation de l'orifice, M. Depaul ajoute l'influence de la rupture de la poche des eaux, accident fréquent dans les accouchements compli-

Digitized by Google

qués de tumeurs fibreuses. Cette déchirure des membranes de l'œuf agit par l'écoulement d'une grande quantité de liquide amniotique, « lequel, dit M. le Dr Guéniot, en produisant une déplétion partielle de la matrice, provoque le retrait des parois utérines et, par conséquent, à un faible degré, l'élévation du segment inférieur de l'organe. »

Tel est le mécanisme de l'accouchement spontané dans les cas de tumeurs fibreuses en rapport avec le segment inférieur de l'utérus. Par les détails dans lesquels nous sommes entrés, on peut voir que la nature a des ressources précieuses dans les circonstances les plus désespérées. Bien des fois, en effet, la section césarienne allait être pratiquée, quand, par un des artifices que je viens d'indiquer, toutes les prévisions de l'accoucheur furent heureusement mises en défaut. Cependant, il faut bien savoir que l'issue n'est pas toujours aussi favorable et que certaines tumeurs échappent aux mécanismes que nous venons de décrire. Des adhérences solides, le volume exagéré de la tumeur, qui ne peut franchir ni le détroit supérieur, ni le détroit inférieur, la gracilité du point d'attache des fibromes sous-péritonéaux, sont autant de circonstances qui limitent l'action de la nature pour faire place à l'intervention obstétricale.

Nous pourrions ici renvoyer à nos tableaux d'observations, mais nous avons dit, en commençant, que nous publierions avec tous leurs détails les faits qui marquent dans l'histoire de la question ; celui de M. le Dr Guéniot a sa place tout indiquée.

Digitized by Google

Observation X.

Accouchement heureux par les voies naturelles dans un cas de tumeur fibreuse de l'utérus obstruant presque complètement le petit bassin.

Le 5 mars dernier, je fus prié de donner mes soins à Mme C..., alors enceinte de près de 7 mois et affectée de corps fibreux de la matrice. Cette dame, âgée de 40 ans, d'une constitution délicate, très amaigrie et très souffrante de son état de grossesse, ne quittait plus son appartement depuis quatre mois. Epuisée de longue date par des pertes sanguines abondantes, puis minée par des accès de fièvre quotidiens, par des vomissements et une difficulté considérable des excrétions intestinale et urinaire, etc., elle semblait menacée de ne pouvoir atteindre, sans accident fatal, le terme de la grossesse.

Des règles, dès l'origine, prolongées, très abondantes et qui, dans ces dernières années, avaient atteint chaque mois seize à dix-sept jours de durée ; l'expulsion habituelle, à ces mêmes époques, de caillots sanguins qui donnaient au flux menstruel un caractère franchement hémorrhagique ; une première grossesse (la seule qui eût précédé la grossesse actuelle) laquelle se termina, il y a 18 ans, par la naissance facile d'une fille qui mourut à l'âge de 5 ans 1/2 ; le début et l'accroissement de plusieurs corps fibreux utérins, dont le premier fut constaté il y a trois ans ; une atteinte de péritonite grave en novembre 1866, péritonite que le regrettable professeur Jarjavay jugea être la conséquence d'une hématocèle péri-utérine ; enfin, après un traitement prolongé de ce dernier accident, l'existence d'une légère amélioration dans l'état général de même que la diminution dans l'abondance du flux de la dernière époque menstruelle, époque qui ne dura que 8 jours au lieu de 17 (du 4 au 12 août 1867) ; telles sont les principales circonstances antécédentes qu'il convient de mentionner.

Pour l'examen direct de la malade, je constatai que son abdomen était très proéminent et plus développé que ne le comporte une grossesse ordinaire de sept mois, d'où une grande gêne des mouvements et de la respiration. La matrice elle-même était

Digitized by Google

volumineuse, inclinée en avant. Plusieurs petites tumeurs fibreuses, mobiles et dures se reconnaissaient, à la palpation, dans l'épaisseur ou à la surface de ses parois. Ces dernières, généralement souples et indolores à la pression, permettaient de distinguer assez nettement quelques parties fœtales. Il me fut, toutefois, alors impossible de préciser la situation exacte de l'enfant.

A l'aide du toucher, je trouvai une tumeur volumineuse, irrégulièrement arrondie, d'une dureté élastique, qui remplissait presque entièrement l'excavation pelvienne. De tous côtés, le doigt rencontrait cette tumeur qui repoussait en avant le col utérin et aplatissait le rectum en arrière. Un intervalle de 3 centimètres à peine semblait la séparer du pubis, et c'est en ce point que le col utérin très élevé, déformé, aplati, se trouvait refoulé contre la vessie. A sa partie inférieure, la tumeur correspondait au coccyx; mais ses limites supérieures, même par le toucher rectal, échappaient à toute investigation. Sa situation en arrière et au-dessous du segment inférieur de la matrice explique comment le palper hypogastrique ne me fournit également aucune donnée à cet égard. Les pressions exercées avec le doigt à sa surface étaient douloureuses et ne produisaient aucun déplacement de sa masse.

Il s'agissait donc d'une tumeur dure, volumineuse et fixe, implantée sur la face postérieure de la matrice, probablement vers la jonction du corps et du col, et anticipant sur ce dernier, tumeur située au-dessous du péritoine, refoulant en bas la muqueuse vaginale et remplissant à peu près toute l'étendue du petit bassin. Cette tumeur, à n'en pas douter, était bien celle dont le professeur Jarjavay avait, plus d'un an auparavant, constaté l'existence et qu'il avait représentée avec quelque exagération à la malade, comme « ayant le volume d'une tête d'enfant et la dureté du marbre. » Evidemment, c'était là une tumeur fibreuse de l'utérus qui, à moins de circonstances très exceptionnelles, mettrait un obstacle absolu au passage de l'enfant par les voies naturelles. Les seules éventualités, en effet, qui pussent faire éviter l'opération césarienne étaient les suivantes :

1° La mort prématurée du fœtus, suivie d'une macération prolongée de ses parties dans le liquide amniotique, pouvait provoquer, dans ces dernières, un ramollissement tel qu'elles devinssent

Digitized by Google

assez réductibles pour traverser, à la manière d'un linge mouillé, un canal même extrêmement étroit.

2° Quoique la grossesse fût déjà fort avancée et que la tumeur fût restée jusque-là très consistante, celle-ci cependant pouvait encore, avant l'échéance des neuf mois, se ramollir assez pour permettre une réduction notable de son volume et, en conséquence, une augmentation proportionnelle dans le calibre du canal rétréci.

3° Enfin, malgré son volume, sa fixité probable et son espèce d'enclavement dans le petit bassin, la tumeur pouvait à la rigueur se déplacer et remonter au détroit supérieur, de manière à rendre libre le canal pelvien.

Mais si de tels faits étaient possibles, leur réalisation me paraissait si problématique, ou plutôt si improbable, qu'il eût été déraisonnable de fonder sur elle un appui sérieux. En face d'une situation si périlleuse pour Mme C..., je me hâtai de provoquer une consultation, et, le 11 mars, MM. Depaul et Tarnier voulurent bien, après un examen minutieux de la malade, m'éclairer de leurs avis. Il parut à M. Depaul que l'espace laissé libre entre la tumeur et le pubis était peut-être plus étroit encore que je ne l'ai indiqué ci-dessus. M. Tarnier exprima un certain espoir dans le ramollissement prochain de la tumeur. Bref, à part ces nuances d'opinions, l'état des choses était si nettement dessiné que nous fûmes unanimes pour admettre : 1° qu'il convenait de laisser la grossesse continuer son cours jusqu'à terme ; 2° qu'il serait toutefois nécessaire, à huit mois révolus, d'explorer de nouveau avec soin la tumeur, à l'effet de s'assurer si elle n'avait pas subi, soit dans sa consistance, soit dans son siège, quelque changement qui pût faire sérieusement espérer un accouchement par les voies naturelles ; 3° enfin, qu'en l'absence de ces modifications (toute réserve faite, bien entendu, pour celles qui pourraient encore se produire dans le cours du neuvième mois), la section césarienne était la seule ressource qui restât pour délivrer Mme C... et, en conséquence, que cette opération devrait être, en principe, complètement décidée pour l'époque du travail.

Le 14 avril, c'est-à-dire à huit mois de grossesse, j'explorai de nouveau minutieusement et la tumeur et la matrice. Cette dernière était notablement augmentée de volume. Les petits fibromes

Digitized by Google

durs et saillants de son corps se distinguaient aisément, même à l'œil, à travers la paroi abdominale. Le liquide amniotique paraissait être un peu plus abondant qu'à l'ordinaire. L'enfant dès lors était assez mobile ; sa tête correspondait à l'hypochondre gauche de la mère, son extrémité pelvienne à la fosse iliaque droite, et son dos était dirigé vers l'hypochondre droit. Le maximum des bruits du cœur s'entendait à droite et au-dessus de l'ombilic. La souplesse des parois utérines me permit de déterminer très nettement cette situation des parties fœtales.

Quant à la tumeur intra-pelvienne, elle présentait exactement les mêmes caractères que précédemment, elle n'avait, en particulier, subi aucune modification notable soit dans son siége soit dans sa consistance. Toute réserve faite pour le cas d'un déplacement ultérieur de sa masse (déplacement dont la possibilité était admise, mais dont la réalisation était à peu près inespérée, l'opération césarienne fut donc définitivement résolue pour le temps du travail.

L'état de santé de Mme C... déjà si alarmant le 5 mars, lors de ma première visite ne fit qu'empirer peu à peu avec le cours de la grossesse. C'est à peine si, grâce à l'emploi très circonspect de certains médicaments (calmants, laxatifs, eaux minérales, toniques, etc., etc.) la malade put obtenir, avec quelques périodes de mieux-être passager, un faible ralentissement dans les progrès de l'anémie, de l'amaigrissement, des accès fébriles, de la déperdition des forces, etc. Ces divers symptômes finirent, en effet, par atteindre leur degré le plus extrême. Une teinte jaunâtre de la peau, une toux fatigante et l'insomnie qui en est la conséquence, vinrent encore, sur la fin de la grossesse, augmenter la gravité du pronostic. Un courage exceptionnellement soutenu par de vifs sentiments religieux et un ardent désir de progéniture, un esprit résolu et une docilité parfaite à suivre mes conseils, constituaient en réalité chez Mme C..., les seules ressources qui permissent peut-être de ne pas absolument désespérer de sa situation.

C'est dans ces conditions que le 17 mai dernier, après deux ou trois jours de malaise, d'insomnie et de fatigue plus grande encore que de coutume, la malade fut prise des premières douleurs de l'accouchement, vers 6 heures du matin. A 8 heures, les membranes se rompirent brusquement et donnèrent lieu à un écoulement abondant de liqulde amniotique. De là, suspension presque com-

Digitized by Google

plète du travail et sentiment de bien-être chez la patiente, dont l'abdomen avait perdu sa tension douloureuse.

A neuf heures, je constatai que la tumeur avait subi un déplacement très sensible : elle était moins sensible au doigt et se trouvait refoulée à droite et en arrière, de manière à laisser derrière le pubis gauche un espace libre d'environ 5 centim. L'orifice utérin avait acquis la largeur d'une pièce de 5 francs, et la mollesse de ses bords indiquait que sa dilatation avait été plus grande. Quant à l'enfant, dont j'avais encore une dizaine de jours auparavant reconnu la tête dans l'hypochondre gauche et l'extrémité pelvienne dans la fosse iliaque droite, il se présentait manifestement en première position du sommet. L'exploration des sutures et fontanelles, jointe à d'autres signes, ne me laissa aucun doute à cet égard. Il avait donc, depuis peu, effectué spontanément une mutation complète. Les choses étant ainsi, je recommandai à Mme C... de garder la position couchée afin d'éviter une trop grande déperdition de liquide amniotique, puis de s'incliner fortement lors des contractions sur le côté gauche, à l'effet de favoriser, par la déclivité du fond de la matrice, l'ascension déjà commencée de la tumeur pelvienne.

Vers deux heures de l'après-midi, le travail reprit son cours régulier; les contractions étaient bonnes, et l'état général de la malade relativement satisfaisant. La tumeur continua de s'élever peu à peu vers l'abdomen, en déterminant, à chaque contraction, une vive douleur ou sorte de déchirement dans la région iliaque droite. Je pensai que ce phénomène était dû à la rupture de quelques adhérences, soit au frottement exercé par la tumeur dans son mouvement ascensionnel, et je ne m'en préoccupai pas autrement. La tête fœtale, retenue au dessus et en arrière du pubis gauche, n'attendait évidemment, pour pénétrer dans le petit bassin, que la disparition de l'obstacle. Aussi, vers dix heures du soir, dès que la tumeur fut remontée au dessus du détroit supérieur, le sommet prit sa place et descendit dans l'excavation pelvienne en première position. A partir de ce moment, l'accouchement suivit une marche ordinaire, et à dix heures du matin, pour éviter à la patiente une prolongation fâcheuse du travail, j'appliquai le forceps sur la tête, arrivée au détroit inférieur. L'enfant fut extrait en parfait état de santé : il était volumineux, du sexe masculin et pesait plus

Digitized by Google

de 7 livres (3 kilog. 550 gr.). Quelques vomissements glaireux, un sentiment d'extrême faiblesse chez la malade, et une difficulté particulière dans l'amincissement du bord antérieur de l'orifice utérin, telles sont les seules autres particularités du travail qui méritent d'être signalées. Sa durée totale, abstraction faite des six heures de suspension, fut d'environ quatorze heures.

Immédiatement après l'extraction de l'enfant, Mme C... éprouva une sorte d'anéantissement général et de feu intérieur qui, joints à une distension gazeuse subite des régions supérieures de l'abdomen, me causèrent la plus grande inquiétude. Ces phénomènes furent heureusement de courte durée. L'utérus, quoique bien rétracté, ne décolla le placenta que tardivement, et je dus attendre plus d'une demi-heure avant d'opérer la délivrance qui, d'ailleurs, n'offrit pas d'autre irrégularité.

20 juin. Madame C... est complètement rétablie. La tumeur est grosse comme une tête de fœtus à terme, remplit presque complètement le petit bassin et déborde un peu le détroit supérieur. Elle est indolore à la pression et d'une fermeté élastique. On remarque à la surface de la matrice quelques inégalités représentant les petits fibromes constatés pendant la grossesse, mais elles sont beaucoup moins saillantes et moins faciles à distinguer que pendant l'état de réplétion de l'utérus.

7 juillet. Etat général meilleur qu'avant la grossesse, la tumeur conserve le même caractère que le 20 juin.

6 janvier. M. Guéniot examine de nouveau Mme C... ; il lui a été impossible de reconnaître dans la tumeur la moindre modification soit dans le siège, soit dans le volume, soit dans la consistance. Le fibrome présente exactement le même caractère que ceux qui existent sur la fin de la grossesse.

Cette observation est le type du mécanisme de l'accouchement spontané par ascension de la tumeur au-dessus du détroit supérieur. Mais il ne faudrait pas croire que les faits semblables fussent très fréquents ; il n'en existe que quelques-uns dans la science ; le lecteur les retrouvera analysés dans nos tableaux. Blot (obs. 17); Beatty,

Digitized by Google

(obs. 41); Depaul (obs. 80 et page 38); Homolle (obs. 138); Lehnerdt (obs. 183); Mangiagalli (obs. 188); Skoldberg (obs. 266); Spiegelberg (obs. 269).

C. DE LA DÉLIVRANCE COMPLIQUÉE DE FIBROMES UTÉRINS.

Dans un certains nombre de cas, les fibromes utérins donnent lieu, au moment de la délivrance, à des accidents que nous étudierons au chapitre des complications. Il nous suffira actuellement de signaler l'influence que ces tumeurs exercent sur l'expulsion de l'arrière-faix.

D'après les résultats qui nous sont fournis par l'analyse de nos observations, nous ne craignons pas d'avancer que, dans la majorité des cas, la délivrance est aussi naturelle que dans l'accouchement le plus simple. Sur les 307 faits qui servent de base à notre travail, nous n'avons trouvé que 76 fois l'indication du mode de terminaison de la délivrance : cette absence de renseignements, sans avoir une valeur absolue, nous autorise à penser que, souvent, la dernière phase de l'accouchement n'a présenté aucune particularité qui méritât d'être notée.

D'autre part, sur 76 observations, nous en trouvons 54 dans lesquelles la délivrance fut naturelle, et cependant presque toujours le travail fut long, pénible et nécessita les manœuvres obstétricales les plus sérieuses ; 18 fois on dut avoir recours à la délivrance artificielle ; 3 fois, il y eut rétention du placenta, mais il s'agissait d'avortement des quatre premiers mois ; 1 fois, la délivrance fut impossible : le placenta était inséré sur le segment inférieur de l'utérus.

Toutefois, 18 délivrances artificielles sur 76 accouchements constituent une proportion assez élevée pour ap-

Digitized by Google

peler notre attention et nous montrer que nous ne sommes plus dans les conditions normales.

A l'état physiologique, la rétraction et les contractions de l'utérus décollent l'arrière faix et l'expulsent au dehors. Mais, par le fait de l'existence de tumeurs fibreuses, la parturiente n'est plus dans l'état physiologique et il suffira de nous rappeler la marche du travail pour comprendre l'impossibilité dans laquelle doit être l'utérus d'achever son œuvre : ce qui devrait nous surprendre, c'est de ne point trouver un plus grand nombre de délivrances artificielles. A cela, il y a une raison : nous devons tenir compte de la variété à laquelle appartiennent les corps fibreux qui compliquent l'accouchement.

MM. Depaul et Tarnier admettent, à juste titre, que les fibromes sous-péritonéaux à pédicule grêle sont sans influence sur le retrait de la matrice, et M. le professeur Depaul enseigne que les tumeurs sous-séreuses à large base sont pédiculisées par la rétraction des fibres musculaires de l'organe. Les tumeurs les plus graves, au point de vue qui nous occupe, sont les tumeurs développées dans les parois de l'organe ou saillantes dans la cavité utérine. Nous avons vu comment les noyaux fibreux placés dans l'interstice des fibres musculaires s'opposaient au raccourcissement normal de ces éléments; nous n'y reviendrons pas.

Quant aux fibromes sous-muqueux, ils constituent de véritables corps étrangers qui, selon leur volume, s'opposent dans une mesure variable à la rétraction du muscle utérin.

En parlant de l'influence des fibromes utérins sur la grossesse, nous avons montré que le placenta pourrait s'insérer anormalement.

Digitized by Google

Nous ne dirons rien des cas dans lesquels il y a insertion vicieuse proprement dite; cet accident toujours grave ne présente ici aucune particularité.

Mais lorsque le placenta s'insère sur la tumeur fibreuse, le danger est extrêmement grand, et 5 fois sur 8, nous avons noté la mort de la femme; si nous y ajoutons le cas de M. le Dr Tarnier, dont nous avons donné la figure, nous arrivons au chiffre énorme de 6 morts sur 9. Je n'ajouterai pas autre chose pour ne pas empiéter sur ce que j'ai à dire des complications de la délivrance; je n'aurais même pas parlé de cet accident, si je n'avais eu en vue les cas dans lesquels le placenta est implanté en totalité sur la tumeur et est expulsé avec elle, comme dans les cas de Aubinais obs. 10) et de Ingleby (obs. 147).

Digitized by Google

CHAPITRE VIII.

SYMPTÔMES ET DIAGNOSTIC,

§ 1. SYMPTÔMES.

Dans certaines circonstances, il peut arriver qu'une tumeur fibreuse de l'utérus complique la grossesse et l'accouchement, sans que, ni la malade qui en est atteinte, ni le médecin dont l'atttention n'a pas été attirée sur ce point, s'en soient aperçus : tels sont les cas où le fibrome n'a jamais donné lieu au moindre phénomène pathologique, pendant la grossesse actuelle. Mais ce sont là des cas exceptionnels que nous voulions simplement mentionner. Dans l'étude des symptômes des tumeurs fibreuses compliquant la grossesse et l'accouchement, nous avons préféré choisir le type auquel nous donnerons volontiers le nom de type clinique, nous réservant d'examiner en détails, soit dans des chapitres spéciaux, soit dans l'étude du diagnostic, les différentes particularités qu'offrent ces tumeurs suivant les circonstances.

Une femme se présente à notre examen vers la fin de sa grossesse ou sur le point d'accoucher.

Cette malade raconte que depuis longtemps elle a remarqué certains symptômes sur lesquels elle désire appeler notre attention : ses règles, autrefois toujours régulières et durant un certain nombre de jours, revenaient depuis plusieurs mois à intervalles plus rapprochés et en plus grande

Digitized by Google

abondance ; quelque temps avant de devenir enceinte, elles lui avaient inspiré une certaine inquiétude.

En même temps, et principalement au moment où elle allait être réglée, parfois même pendant toute la durée de la période menstruelle, elle éprouvait de la difficulté pour uriner : il lui arrivait de vouloir uriner et de ne pouvoir pas, tandis que, dans d'autres circonstances, elle urinait pour ainsi dire continuellement, mais en très petite quantité. En outre, elle avait des pertes blanches assez abondantes, composées d'un liquide muqueux, épais, filant, parfois rosé, d'autre fois franchement jaunâtre. Elle n'allait que difficilement à la selle, tant sa constipation était opiniâtre, et ressentait en outre des douleurs vagues, erratiques dans le petit bassin, se localisant parfois à l'hypogastre, parfois s'étendant vers la région sacro-coccygienne et s'irradiant dans les cuisses. Elle insiste aussi sur des douleurs tout à fait spéciales, et consistant en contractions douloureuses de tout l'utérus, véritables tranchées.

Pendant toute la durée de sa grossesse, elle a eu des hémorrhagies qui sont revenues fréquemment et en assez grande quantité. Mais il peut arriver, dans certaines circonstances, que ces métrorrhagies fréquentes avant la grossesse, diminuent pendant les premiers mois pour ne plus reparaître ensuite, et même disparaissent dès que la conception a eu lieu : cela dépend beaucoup du siége et de la variété du fibrome.

Une tumeur du col franchement polypeuse donnera lieu à un écoulement sanguin, qui sera pour ainsi dire la règle pendant la grossesse, tandis qu'une tumeur sous-muqueuse du corps et surtout un fibrome sous-péritonéal pourront rester muets à cet égard. Revenons à notre malade.

Le début de la grossesse s'est manifesté par une série de

Digitized by Google

troubles sympathiques que, du reste, elle reconnaît avoir éprouvés déjà, mais jamais aussi violents : nausées, vomissements, surtout le matin à jeun, gastralgie ; picotements dans les seins ; sensation de gonflement, etc.

Vers quatre à cinq mois à peu près, elle a senti remuer son enfant pour la première fois ; depuis, la grossesse a suivi son cours. Cependant il est bon de noter qu'il y a eu exagération de tous les phénomènes existant avant qu'elle devînt enceinte. Elle est très fatiguée, éprouve une lassitude générale ; les difficultés de la miction et de la défécation la gênent considérablement. Pendant ces derniers jours, les tranchées utérines ont été d'une violence et d'une fréquence telle, que souvent elle s'est crue sur le point d'accoucher.

Tels sont les renseignements que nous avons recueillis dans notre interrogatoire. En examinant le ventre de cette femme, nous sommes frappé de son développement exagéré ; ce développement, au lieu d'être régulier comme dans la grossesse normale, offre çà et là des bosselures qui disparaissent de temps à autre pour reparaître ensuite. On voit aussi une masse constituée par une tumeur plus volumineuse, déjetée un peu à droite, et se redressant parfois sous l'influence d'une contraction utérine.

La palpation va nous permettre d'être plus affirmatif, et de déterminer les caractères des tumeurs que la vue nous a déjà fait reconnaître. Malgré la tension exagérée des parois abdominales, nous avons pu sentir d'une part une tumeur grosse, arrondie, fluctuante, dont le fond remontait plus ou moins haut dans la cavité abdominale, et se continuant en bas dans l'excavation ; cette tumeur se contractait de temps à autre ; il semblait même que sous l'influence du palper les contractions devinssent plus fréquen-

Digitized by Google

tes. Au milieu du liquide qu'elle contenait, nous avons eu la sensation manifeste de petites parties, qui fuyaient sous la main, et venaient la heurter après s'en être écartées.

Nous avons pu constater en même temps la situation du fœtus dans la cavité utérine, et par conséquent déterminer sa présentation et sa position. Mais à côté de cette grosse tumeur et faisant toujours partie de l'organe, nous en avons senti une seconde dont les caractères changeaient au moment de la contraction. A l'état de repos cette dernière tumeur était plus ou moins étalée, se confondait pour ainsi dire avec les parois de l'utérus, dont elle constituait une hypertrophie ; mais sous l'influence d'une contraction, elle devenait plus saillante, plus globuleuse, plus dure. Un phénomène semblable avait lieu à chaque contraction nouvelle.

Il en serait de même si au lieu d'une tumeur étalée, nous avions affaire à une tumeur fibreuse quelle qu'elle fût, sessile ou pédiculée : le durcissement, au moment de la contraction de l'utérus, constitue un caractère presque pathognomonique.

Mais là ne devait pas se borner notre examen. Aussi, appliquant notre stéthoscope sur différents points des parois abdominales, avons-nous pu confirmer en même temps l'état de gravidité de l'utérus, la présentation et la position du fœtus, par le point déterminé où nous entendions le summum des bruits du cœur. Il est un symptôme particulier que je désire mentionner ici, et que l'on perçoit souvent : c'est un bruit de souffle dont nous étudierons les caractères d'une façon spéciale au diagnostic.

Il nous restait à examiner le segment inférieur de l'utérus : pour cela nous nous sommes adressé au toucher. Par le toucher vaginal, nous avons constaté d'une part les mo-

Digitized by Google

dificationsimprimées au col par la grossesse ; d'autre part, la partie du fœtus qui se présentait. Le col était presque complétement effacé, ramolli ; l'orifice externe était encore fermé. Suivant l'état de la femme primipare ou multipare, il présentera les caractères classiques. Dans notre cas particulier où la tumeur fibreuse développée au niveau du corps de l'utérus, est contenue dans l'abdomen, le toucher ne nous peut indiquer rien de bien particulier. Mais si nous avions affaire à une tumeur fibreuse du segment inférieur ou du col, le toucher vaginal et le toucher rectal, surtout combinés au palper, nous permettraient d'apprécier, à la fois, les caractères de la partie fœtale qui s'engage, et ceux de toute la portion inférieure de l'utérus. Il serait bon de pratiquer ces modes d'exploration en faisant prendre à la femme différentes positions. Nous percevrions ainsi les changements de situation et de direction du col souvent très élevé, les anomalies du segment inférieur, les déformations de ces parties sous l'influence des productions pathologiques ; l'état de dureté ou de mollesse de ces dernières, toutes notions qui reviendront à propos du diagnostic de la tumeur, deson siège, de ses caractères physiques et physiologiques, c'est-à-dire de ses modifications sous l'influence de la grossesse ou de l'accouchement. Signalons pour être complet, l'examen au spéculum, d'une grande utilité, dans les cas de fibromes du col ou du segment inférieur.

L'examen au spéculum sera nécessaire pour apprécier l'état de la muqueuse qui tapisse la tumeur, les vaisseaux parfois très dilatés, souvent variqueux, semblables à des bourrelets hémorrhoïdaux, dont les parois très minces sont, par suite, exposées à se rompre.

On comprendra facilement que, c'est surtout dans les cas de fibrome du col compliquant la grossesse que nous au-

Digitized by Google

rons à noter des hémorrhagies fréquentes, parfois régulières, parfois irrégulières ; de l'œdème des parties ambiantes. Les pertes blanches seront plus abondantes, et les phénomènes de compression des organes du petit bassin seront tels, qu'il surgira des accidents multiples dont nous renvoyons l'étude au chapitre des complications.

§ II. DIAGNOSTIC.

Le diagnostic comprend une série de problèmes que nous allons tâcher de résoudre ; mais nous ne nous dissimulons pas combien sont grandes, dans certains cas, les difficultés réservées à l'accoucheur.

Pour tâcher de mettre un peu de clarté dans notre exposé, nous le diviserons en plusieurs paragraphes :

1° Diagnostic de la grossesse avec la tumeur fibreuse de l'utérus ;

2° Diagnostic différentiel de la tumeur fibreuse et des différentes affections qui peuvent la simuler dans la grossesse et l'accouchement;

3° Diagnostic de la tumeur en elle-même.

1° DIAGNOSTIC DE LA GROSSESSE AVEC LA TUMEUR FIBREUSE DE L'UTÉRUS.

Dans le cas de fibromes utérins, comme dans la grossesse, il existe une série de phénomènes sympathiques absolument semblables, surtout pendant les premiers mois de la gestation : nausées, vomissements, leucorrhée parfois abondante, sentiment de pesanteur dans l'hypogastre, le rectum, tiraillements dans les cuisses. Nous insisterons

Digitized by Google

plus particulièrement sur un phénomène du début de la grossesse : la suppression des règles. Certes, nous n'ignorons pas qu'il est des cas où la femme continue à être réglée malgré la grossesse ; on a même cité des observations où les femmes n'avaient leurs menstrues que pendant la gestation : mais ce sont des exceptions que nous trouvons parfaitement caractérisées dans cette phrase de Paul Dubois : « Les femmes dont les règles se montrent pendant toute la durée de la grossesse, égales en quantité, qualité et régularité à ce qu'elles sont hors de l'état de gestation, sont extrêmement rares. » Dans les cas de corps fibreux de l'utérus, au contraire, les ménorrhagies et souvent les métrorrhagies sont la règle.

Si le fibrome a un volume assez considérable, il donnera lieu à des phénomènes de compression sur lesquels certains auteurs ont, à juste titre, attiré l'attention : dysurie et parfois anurie, constipation opiniâtre, rétention des matières fécales, douleurs diverses, etc. ; mais ce ne sont pas là, il est vrai, des signes certains de fibromes. L'inspection, nous permettra de juger du volume plus ou moins considérable de l'abdomen, d'apercevoir même des bosselures, s'il en existe, mais cela ne suffit pas. Nous devons nous adresser au palper, au toucher et à l'auscultation. Pendant les quatre premiers mois de la grossesse, il sera parfois très difficile de juger de l'état d'une femme ; quelquefois même, le doute devra persister plus longtemps, car rien n'est plus commun que de voir une tumeur fibreuse prise pour une grossesse et réciproquement. Bayle (1) rapporte à ce propos l'observation d'une dame, mariée depuis deux ans, chez laquelle, malgré la persistance des règles, le ventre augmentait de

(1) Bayle. Dict. des sciences médic., t. VII, p. 80.

Digitized by Google

volume, le fond de l'utérus remontait à quatre travers de doigt au-dessus du pubis. Le médecin qui la traitait crut à une grossesse à cause de certains phénomènes concomitants : gonflement des seins, vomissements ; en outre, cette notion que la sœur de la malade avait été réglée d'une façon très irrégulière pendant les cinq premiers mois de la grossesse, le confirmait de plus en plus dans son diagnostic. Quinze ans après, la femme mourait. Bayle trouvait, à l'autopsie, un corps fibreux du volume d'une tête d'adulte situé dans la paroi postérieure de l'utérus.

Vers le quatrième mois environ, les signes de grossesse seront plus manifestes : la femme aura senti remuer son enfant. Cette indication est loin d'être formelle, car bien souvent une femme, désirant ardemment être mère et voyant son ventre augmenter de volume sous l'influence du développement d'une tumeur fibreuse qu'elle porte, pourra se faire illusion et nous induire en erreur. Par la palpation, s'il y a grossesse, on recherchera les caractères de l'utérus gravide, c'est-à-dire ceux d'une tumeur liquide contenant des parties solides. On percevra le ballottement abdominal, les différentes parties fœtales, on reconnaîtra la présentation et la position. En outre, on sentira, au moment de la contraction, la dureté de l'utérus qui sera uniforme : au contraire, s'il y a tumeur fibreuse, une saillie se montrera au même moment pour diminuer ensuite suivant son volume, ou disparaître à peu près entièrement si elle est en plaque et interstitielle. La présence de plusieurs tumeurs fibreuses situées au niveau du fond de la face antérieure ou des bords de l'utérus, donnera donc la sensation de nodosité, dures pendant la contraction, redevenant molles

Digitized by Google

quand elle a cessé. Les petites parties fœtales pourraient, à la rigueur, en imposer ; mais elles sont essentiellement mobiles, on les sent fuir sous la main et, en outre, elles disparaissent totalement quand l'utérus se contracte.

Le toucher vaginal nous fera constater les caractères du fibrome s'il est implanté sur le col ou sur le segment inférieur. Quant aux modifications du col, signalons le ramollissement, l'effacement et la dilatation qui ont lieu chez la femme gravide, suivant l'époque de la grossesse et le moment du travail. Mais ces phénomènes ne sauraient suffire pour différencier l'utérus gravide d'une tumeur fibreuse, car ils existent aussi dans ce dernier cas. Cependant, le toucher vaginal sera d'une utilité incontestable ; par lui, on reconnaîtra s'il y a une partie fœtale engagée et quels en sont les caractères. On pourra, enfin, dans le cas de grossesse percevoir le ballotement vaginal.

Dans le cas de tumeur fibreuse, il sera utile, parfois nécessaire, de pratiquer le toucher rectal : nous verrons dans quelles conditions, quand nous parlerons du diagnostic de la tumeur fibreuse en elle-même.

Signalons ici l'importance du palper combiné au toucher rectal ou vaginal, qui constitue, à notre avis, le plus sûr moyen de diagnostic des fibromes de l'utérus.

L'auscultation dans le cas de grossesse nous permettra d'entendre trois espèces de bruits : les mouvements actifs du fœtus, les doubles battements, les souffles fœtaux et maternels. Les premiers sont évidemment caractéristiques, mais le souffle utérin, par exemple, auquel on attachait autrefois une très-grande importance, ne saurait entrer en ligne de compte, car des tumeurs fibreuses peuvent donner naissance à des bruits de souffle qui lui essemblent absolument. Ces bruits peuvent être, soit

Digitized by Google

un souffle produit par la compression de la tumeur sur les gros vaisseaux, soit un bruit de thrill semblable au souffle des anévrysmes variqueux, soit encore la transmission simple des battements du cœur de la mère. Notre intention n'est pas de nous étendre sur la valeur du souffle comme signe de grossesse : nous renvoyons le lecteur aux travaux remarquables du professeur Depaul en France, et de Mac Clintock, en Angleterre.

En résumé, l'auscultation constitue un des moyens les plus sûrs dont le praticien puisse se servir, et la perception des doubles pulsations fœtales permettra d'affirmer s'il y a ou non grossesse.

Jusqu'à présent nous avons supposé un enfant vivant ; Pour être complet, nous devons examiner quels sont les signes différentiels, qui existent entre un utérus atteint de tumeur fibreuse et un utérus avec enfant mort. Pendant les premiers mois, le diagnostic est à peu près impossible. A la fin de la grossesse même, la palpation ne nous permet pas de constater dans l'ovoïde fœtal les caractères sur lesquels nous avons tant insisté; l'utérus constitue une masse inerte qui peut, après la résorption du liquide amniotique, prendre les formes les plus bizarres, surtout dans les cas où le fœtus est macéré. L'auscultation ne peut être d'une utilité marquée, comme dans les cas de fœtus vivant. « Mais on aurait tort de ne pas lui accorder une très grande importance, car elle conduit, dans l'immense majorité des cas, à des probabilités qui équivalent, pour ainsi dire, à la certitude » (Depaul) (1).

Le toucher lui-même qui, combiné au palper constitue

(1) Traité d'auscult. obst., 1847.

Digitized by Google

le moyen d'exploration par excellence, ne peut être considéré comme ayant une valeur absolue, et ce n'est que par le groupement des résultats obtenus par les différents procédés d'investigation, sans oublier d'interroger la malade principalement sur les modifications de son organisme au moment de la mort de l'enfant que l'on arrivera au diagnostic. Il faudra, en outre, se renseigner sur les antécédents de la mère ainsi que sur ceux du père, examiner la malade, au point de vue de la syphilis ou autre maladie diathésique, voir si elle n'a été atteinte pendant sa grossesse d'aucune affection capable de déterminer la mort du fœtus: fièvre éruptive, variole en particulier, pneumonie etc., s'il n'y a pas eu influence traumatique, etc. On tâchera de savoir si la mère a perçu des mouvements et à quel moment ils ont cessé. En un mot, on devra passer en revue toutes les causes capables de déterminer la mort du fœtus et les signes susceptibles de la faire reconnaître. Les examens devront être répétés à intervalles différents. C'est toujours parce qu'on s'en rapportera à tel ou tel signe ne particulier et qu'on négligera les autres, que des erreurs seront commises.

Dans les Bulletins de la Société anatomique de 1847, nous trouvons une observation de tumeur fibreuse simulant une grossesse, qui trompa des hommes très expérimentés. Il s'agissait d'une femme de 40 ans, multipare qui entra dans le service du Dr Bouillaud (1), le 1er décembre 1846. Douleurs lombaires revenant par intervalles, gonflement du ventre toujours augmentant, règles persistantes, tels étaient les renseignements que l'on obtenait. A la

(1) Bull. Soc. anat., février, 1847, p. 178. Obs. par M. Picaud, externe des hôpitaux.

Digitized by Google

palpation, ventre globuleux, dur. surtout à gauche, où l'on sentait une boule, facile à embrasser avec les deux mains. En auscultant la tumeur, on entendait ou plutôt on croyait entendre des battements que l'on comparait à cause de leur fréquence à ceux du cœur d'un fœtus ; mais M. Bouillaud ne remarqua pas s'ils avaient une fréquence moins grande que ceux de la mère. M. Capuron, présent à la visite, ayant alors pratiqué le toucher, trouva l'utérus descendu dans le petit bassin, et à travers ses parois très amincies, prétendit sentir à gauche la tête d'un fœtus, dont il crut même distinguer la fontanelle triangulaire. Le toucher pratiqué le lendemain et les jours suivants par M. Capuron et toutes les personnes présentes à la visite, fournit les mêmes résultats et, à chaque exploration, le doigt sortait ensanglanté.

Le col de l'utérus complètement effacé dans les premiers temps et placé très haut derrière la symphyse des pubis, ne présenta dans toute la durée de la maladie, aucun travail de dilatation ; bien plus, dans la dernière quinzaine, il sembla revenir sur lui-même, se froncer et s'allonger ; les douleurs lombaires disparurent après avoir présenté de temps en temps les mêmes caractères que les douleurs de l'avortement. Il est à noter qu'au moment où la malade fut prise de ces grandes douleurs, il s'écoula, pendant plusieurs heures, une assez grande quantité d'un liquide blanc jaunâtre, que l'on crut provenir de la perforation de la poche des eaux. Dans l'intervalle des douleurs, la malade marchait avec beaucoup de difficulté, se tenant debout les jambes écartées.

Tous ces symptômes portèrent à croire à un avortement, surtout lorsqu'on vit le ventre s'affaisser et s'assouplir,

Digitized by Google

les battements du cœur ne purent jamais être entendus, à part le premier jour, où on avait cru les entendre.

Le toucher fournissait toujours les mêmes résultats ; les douleurs reparurent de temps en temps ; peu à peu, les jambes s'infiltrèrent, l'amaigrissement devint considérable, les forces se déprimèrent, la fièvre s'alluma, la malade se plaignit de nouveau de douleurs violentes dans la partie supérieure des cuisses, l'intelligence devint encore plus obtuse, les réponses plus lentes, et c'est à peine si, après avoir répété 5 ou 6 fois la même question, elle répondait incomplètement.

Quinze jours après l'entrée, les selles diarrhéiques, rendues assez fréquemment par la malade pendant plusieurs jours, étaient extraordinairement fétides. Tous ces symptômes allèrent en s'aggravant ; enfin le 11 janvier, à dix heures du matin, la malade mourut.

Autopsie (*Résumé*). — Adhérences nombreuses entre les organes de la partie inférieure de l'abdomen et du petit bassin. Le vagin ouvert par la paroi supérieure, laisse voir le col déjeté à droite et une tumeur dure et arrondie du même diamètre que la tête d'un fœtus de cinq à six mois faisant saillie dans le côté gauche : c'est cette tumeur qui fournissait pendant la vie la sensation d'une tête de fœtus ; elle est dure, résistante, polie et offre encore la même sensation ; il est difficile de trouver les inégalités qui ont porté à croire à la présence de la fontanelle triangulaire. En faisant une section de la matrice, on trouve une petite tumeur arrondie, formant un relief dans l'intérieur de la cavité. Par une section transversale, on tombe sur trois tumeurs transversales, dures, résistantes, criant sous le scapel. Ces trois tumeurs arrondies se moulent les unes sur les autres.

Digitized by Google

L'une, a le volume d'un petit œuf de poule ; l'autre, celui du poing; la troisième, plus régulièrement sphérique que les deux autres, d'à peu près, le volume d'une tête de fœtus ; c'est elle qui vient faire saillie dans le vagin. Chacune de ces tumeurs est séparée de la voisine par un interstice celluleux; c'est probablement ce qui a donné lieu à la sensation de fontanelle et de suture que l'on éprouvait quand on pratiquait le toucher. Beaucoup d'autres tumeurs existaient dans les parois de l'utérus. »

Comme on le voit, le diagnostic était assez complexe; la palpation ne pouvait en effet donner aucun résultat bien net : il en était de même du toucher. Cependant la dépression ne suffisait pas, ce nous semble, pour porter le diagnostic de tête fœtale ; il eût fallu y joindre une sensation sur laquelle on n'insiste pas assez suivant nous, celle des sutures arrivant aux fontanelles. Dans ce cas, rien de semblable n'existait. Quant aux phénomènes perçus par l'auscultation, ils ne pouvaient et ne devaient entrer en ligne de compte pour porter le diagnostic de grossesse, car ils n'étaient pas assez nets. En outre, nous ferons remarquer que les règles persistantes et ayant le caractère franchement hémorrhagique auraient dû faire incliner plutôt du côté d'une tumeur fibreuse, étant donnés surtout les antécédents fournis par la malade.

Nous ne saurions abandonner le diagnostic de la tumeur fibreuse et de la grossesse avec fœtus macéré, sans dire que, dans certaines circonstances, quand le praticien a usé de tous les moyens dont nous venons de parler, il en est un auquel il peut avoir recours, mais avec de grands ménagements, et après s'être entouré de toutes les précautions possibles pour éviter une erreur, l'hystérométrie. Dans certains cas, en effet, ce sera le seul moyen de trancher la

Digitized by Google

question. Nous avons été, cette année, témoin d'un fait qui s'est passé à la Clinique d'accouchements de la Faculté, et qui, en la matière, nous paraît devoir être signalé, mais il n'y eut pas d'erreur de diagnostic. Nous nous souvenons très bien quelles furent les réserves apportées par M. le professeur Depaul, et la conclusion qu'il formula à la fin de sa leçon : « Mieux vaut, dans ces cas, rester sur la défensive, que risquer un diagnostic trop absolu. »

Observation XI (inédit).

Communiquée par M. le Dr Budin, chef de clinique.

Lévy, Rachel, 27 ans, domestique, d'une bonne constitution, entre à l'hôpital des Cliniques (service de M. Depaul), le 23 avril 1880.

Cette femme raconte n'avoir jamais été malade : rien à noter dans ses antécédents de famille. Réglée vers l'âge de 16 ans, chaque mois, pendant quatre ou cinq jours, sans difficulté ; elle a eu de temps à autre quelques flueurs blanches. Elle ne se souvient pas au juste de la dernière époque de ses règles ; elle n'a eu de rapports sexuels que depuis un an environ et se croit enceinte de sept mois révolus. Vers le mois de septembre, elle ressentit, en effet, quelques nausées le matin à jeun, en même temps quelques picotements dans les seins. Interrogée sur les symptômes qu'elle a présentés pendant sa grossesse, elle accuse quelques pertes blanches plus abondantes pendant les premiers temps : elle n'a jamais eu la moindre hémorrhagie : jamais elle n'a remarqué d'augmentation du volume de son ventre, ni senti remuer. Aux questions : « Avez-vous remarqué si votre ventre s'était affaissé ces derniers temps ; si vos seins ont changé de volume ; s'il s'est écoulé un liquide blanchâtre des mamelons ? » Elle répond négativement.

21 avril. Vers quatre heures du matin, la malade est réveillée par des douleurs abdominales assez vives, qu'elle localise au niveau de l'épigastre et des flancs ; ces douleurs, loin d'être inter-

Digitized by Google

mittentes, sont continues, durent une heure, une heure et demie puis disparaissent pour recommencer, toujours avec leur caractère de continuité, mais sans exacerbation. Se croyant sur le point d'accoucher, elle se rend chez une sage-femme qui, après l'avoir touchée, diagnostique une grossesse et même un commencement de travail. « Elle sentait, disait-elle, l'enfant descendu. » Lasse de voir que son accouchement n'avançait pas, la malade va consulter le Dr L..., qui, trouvant le cas anormal, conseille à cette femme de se rendre à l'hôpital des Cliniques.

Le 22. Vers six heures du soir, les douleurs qui avaient cessé pendant la journée ont recommencé, continues comme les deux nuits précédentes.

Le 23. Inspection : femme rousse, pas de vergetures sur l'abdomen, ni sur les cuisses, pas de varices des membres inférieurs ou des organes génitaux externes : les seins ont une couleur rosée, au niveau de l'auréole ; ils présentent quelques saillies rougeâtres, véritables tubercules de Montgomery, dont elle affirme avoir constaté l'existence avant de se croire enceinte. La pression sur le mamelon fait sourdre quelques gouttes de colostrum suivies de lait véritable.

Palpation. On sent une tumeur remontant à deux travers de doigt au-dessus de l'ombilic, médiane, cependant un peu déviée à droite, ayant un diamètre transversal de 15 centimètres. C'est une masse *solide*, *résistante* et *non dépressible*. M. Depaul trouve que les dimensions transversales sont plus considérables que les dimensions verticales.

Auscultation pratiquée sur tous les points de l'abdomen : impossible de percevoir les battements du cœur du fœtus, ou un bruit de souffle quelconque : seuls, les battements de l'aorte sont entendus.

Examen des organes génitaux externes : coloration normale. *Toucher* : parois du vagin ramollies ; culs-de-sac profonds, sauf l'antérieur. Le col est très mou, a une longueur de 2 centimètres ; il est *ramolli* comme celui d'une femme à terme : son orifice externe est fermé et présente quelques granulations. Dans le cul-de-sac antérieur, on sent en combinant le palper et le toucher que le corps de l'utérus est très développé : il existe là une tumeur dure, résistante, qui n'a pas la dépressibilité d'un utérus gravide, mais qui donne la sensation d'un *fibrome non ramolli*. En arrière

Digitized by Google

et sur les parties latérales du corps, deux doigts introduits dans le vagin font constater des caractères semblables, sur toute l'étendue du segment inférieur.

Examen au spéculum. Col un peu rouge : orifice externe très petit, circulaire, dont le diamètre égale celui du renflement de la sonde utérine.

Toucher rectal. On sent à travers la paroi antérieure du rectum, le col et le corps de l'utérus, qui font saillie. M. Depaul croit sentir au-dessus du col une petite bande qui représenterait la face postérieure de la matrice, distincte de la tumeur elle-même. Le cathétérisme utérin est pratiqué, la sonde pénètre sans difficulté à 5 cent. 1/2 dans la cavité de l'utérus.

Le 23. Rien d'anormal dans la journée.

Dans la nuit du 23 au 24, la malade est prise de nouveau de douleurs, mais elles n'ont pas les mêmes caractères que celles de la veille : elles ne durent qu'une minute environ, et reviennent toutes les sept ou huit minutes. Mais elles disparaissent bientôt, car le lendemain 24, au moment de la visite, la malade ne ressent plus rien.

Le 24 et le 25. Aucune particularité.

Le 26. On examine de nouveau la malade :

Palpation. L'utérus a la même forme.

Toucher. Le col est très mou : le segment inférieur de l'utérus paraît moins dur que le premier jour : on sent, en outre, en certains points une surface plus résistante. A deux reprises, on perçoit des contractions de l'utérus dont le segment inférieur, ainsi que le corps deviennent durs et résistants.

Le 27 et le 28. La femme ne ressent aucune douleur.

Le 29. M. Depaul pratique de nouveau le cathétérisme; il se sert successivement d'un hystéromètre en métal, d'un hystéromètre en baleine, d'une sonde en gomme munie d'un mandrin. Ces instruments pénètrent sans difficulté jusqu'à une profondeur de 7 cent., 5. Arrivé là, l'instrument butte contre une résistance que l'on suppose être le fond de l'utérus.

Dans la journée des douleurs sont survenues à 3 h. 30, reparaissant à intervalles d'abord assez éloignés, de dix en dix minutes, puis plus rapprochés de cinq en cinq minutes.

A 6 h 30, soir. Au moment de la contre-visite, M. Budin trouve,

Digitized by Google

en pratiquant le toucher que le col a beaucoup diminué de longueur : il a à peine un centimètre. Le segment inférieur durcit au moment des contractions. Dans l'intervalle, il est dépressible, et on sent manifestement derrière la paroi une masse irrégulière, molle en certains points, dure en d'autres. On n'a nullement la sensation d'une poche liquide. Les douleurs continuent.

A 11 h. 15, soir. Le col est complètement effacé, l'orifice externe toujours fermé : il est résistant et ne permet pas l'introduction de la pulpe de l'index, malgré quelques tentatives.

A 11 h. 30, soir. La malade perd du liquide : l'écoulement continue toute la nuit. En examinant les linges sur lesquels il a coulé, on ne trouve aucune tache ; il a une odeur très forte d'urine.

Le 30, 8 heures matin. La dilatation de l'orifice du col mesure environ 6 à 7 centimètres. On sent une tête engagée ; le cuir chevelu bombe pendant la contraction au point de faire croire à une poche d'eaux ; mais, en le déprimant, on sent un pariétal. Quelques instants après, les contractions amènent la tête à la vulve ; elle franchit l'orifice vaginal sans difficulté ; la tête dehors, les épaules restent dans le vagin, mais une nouvelle contraction suffit pour expulser le tronc. Sur les linges, pas de traces de liquide coloré venant de la cavité utérine. Après l'expulsion du fœtus, il n'est pas sorti une seule goutte de liquide, ni même de matières brunâtres, comme on en voit, en général, en pareille circonstance.

Le fœtus macéré, ramolli, pesait 860 grammes. La délivrance fut naturelle : le travail véritable avait duré de seize à dix-sept heures.

Les suites de couches furent normales. La femme sortait de la clinique le 10 mai (1).

Nous rapprocherons de ce fait une observation publiée dans la thèse de M. Lambert, et qui lui ressemble sinon par la marche des accidents, du moins par les difficultés

(1) On trouvera au chapitre des complications, la relation d'une observation de Gusserow, dans laquelle la grossesse méconnue, ne fut décelée, que par l'expulsion d'un fœtus macéré, après une exploration par l'hystéromètre.

Digitized by Google

du diagnostic, et par les moyens employés pour y arriver. Nous devons cependant faire remarquer que le Dr Meadows alla plus loin que M. le professeur Depaul, et après son examen avec l'hystéromètre exclut le diagnostic de grossesse.

Observation XII (1).

Mary, Ch., 36 ans, mariée depuis cinq ans, sans avoir eu d'enfants.

Juin. Suppression des règles. Gonflement du ventre. Nausées. Vomissements.

18 juillet. On diagnostique grossesse au début. Pas de développement notable à signaler.

3 septembre. Douleurs vives dans la région inguinale droite. Douleurs cuisantes pendant l'émission de l'urine.

Le 5. Ventre plus développé qu'il ne devrait l'être pour une grossesse présumée de trois mois.

Le 17. Rétention d'urine. Rétroversion de l'utérus.

Le 19. Cathétérisme impossible.

Le 20. Le Dr Davis, mandé, trouva l'utérus en rétroversion, el corps volumineux, le col dur et petit. Il parvint à ne mettre le cathéter qu'en mettant la femme à genoux, les épaules appuyant sur le lit.

Le 30. Entrée à l'hôpital, elle se présente dans l'état suivant. Grande faiblesse, amaigrissement, fièvre, vomissements, écoulement vaginal fétide (ce qui n'existait pas le 20). Douleurs abdominales vives, sensibilité considérable à la pression. Incontinence d'urine. Une grosse tumeur étendue depuis la cavité pelvienne, jusqu'au niveau des côtes occupe tout le côté droit de l'abdomen. Un lobe de la tumeur se trouve dans le cul-de-sac recto-vaginal postérieur; le col dur, élevé, est porté directement derrière la symphyse pubienne; le corps de l'utérus est flasque et peu mobile.

11 octobre. Le Dr Meadows introduisit une sonde utérine qui

(1) Hall-Davis. (Obst. trans., Lond. 1867.)

Digitized by Google

passa sans effort en haut et en avant, dans l'étendue de 5 pouces 1/2 A la suite de cet examen, *il exclut du diagnostic la grossesse*. Il constata que la tumeur intra-pelvienne envoyait un lobe dans la cavité du sacrum. L'état de la malade empira rapidement; une hémorrhagie considérable apparut le 18, et fut suivie de l'expulsion d'un fœtus de 4 mois, décomposé. Le placenta ne fut pas expulsé, mais il n'y eu plus d'hémorrhagie. Elle mourut le 19.

Autopsie. La plus grande partie de l'abdomen était occupée par une tumeur dure, réniforme, s'étendant depuis le détroit supérieur jusqu'aux côtes, pédiculée et insérée au bord supérieur de l'utérus. La surface antérieure de la tumeur adhérait, dans une petite étendue à la paroi abdominale; mais il n'y avait aucune trace de péritonite récente, l'utérus et la vessie étaient remontés, altérés par la tumeur; l'utérus un peu volumineux, allongé, mesurait 4 pouces de longueur. La cavité élargie était remplie par un placenta adhérent au fond et par un gros caillot, qui faisait saillie dans le vagin. Les parois utérines avaient 1 pouce 1/2 d'épaisseur. Dans l'épaisseur de la paroi, il y avait une tumeur fibreuse de la grosseur d'une petite noix: à la face externe et à l'union du corps et du col trois petites excroissances fibroïdes non pédiculées. Au côté droit une tumeur fibreuse de la la grosseur d'une orange.

Dilatation considérable de la vessie, des deux uretères, avec pyélite du rein gauche et abcès circonscrits dans les deux reins.

2° Diagnostic différentiel de la tumeur fibreuse et des différentes affections qui peuvent la simuler pendant la grossesse et l'accouchement.

Nous diviserons ce chapitre en deux parties: la première sur laquelle nous insisterons peu, traitera des affections compliquant la grossesse pendant les premiers mois; la deuxième sera réservée à l'étude du diagnostic différentiel pendant les derniers mois, et pendant l'accouchement.

Nous avons étudié les signes auxquels on peut recon-

Digitized by Google

naître une tumeur fibreuse ; d'un autre côté, revenir sur les signes de la grossesse, serait s'exposer à des redites : nous considérons donc comme inutile de donner le tableau de la tumeur fibreuse compliquant la grossesse. (V. symptômes.)

Pendant les premiers temps de la grossesse, alors que des signes absolus n'existent pas, nous ne saurions trop dire combien les erreurs sont faciles.

Le diagnostic de tumeur fibreuse utérine est déjà fait quand vous examinez la malade : celle-ci vient vous consulter, et vous demande si elle est enceinte. Nous trouvons à ce propos dans les Annales de gynécologie, 1874, une observation que nous reproduisons d'autant plus volontiers, que M. le professeur Pajot la fait suivre de cette réflexion essentiellement loyale :

« Il me devint impossible de me dissimuler à moi-même que, si je ne m'étais pas compromis auprès de ma malade, je m'étais cependant parfaitement trompé. »

Observation XIII.

Grossesse des premiers temps méconnue dans un cas de fibrome de l'utérus.

Une jeune dame avait un petit fibrome du segment antérieur et inférieur de l'utérus. Cette jeune dame, mariée depuis plusieurs années et sans enfant, avait assez fréquemment de légères pertes et de la ménorrhagie. Elle désirait vivement devenir enceinte et venait surtout me consulter, quand quelques troubles menstruels ou digestifs se produisaient. Elle ne manquait pas de me demander si, cette fois, ce n'était pas une grossesse. Après examen négatif, je lui donnais les conseils nécessaires et je la renvoyais.

Elle vint un jour très émue, parce qu'elle avait eu trois petites pertes sanguines dans un mois, et bien que, dans les trois mois précédents il ne se fût montré qu'une très légère hémorrhagie

Digitized by Google

chaque mois, quelques vomissements, des picotements dans les seins, et un malaise général, nouveau pour elle, lui faisaient croire à une grossesse.

Le toucher me fit trouver le segment inférieur plus gros qu'à l'état de vacuité ; le palper me permit de reconnaître un utérus accessible, mais il l'était ordinairement chez cette malade ; je l'avais déjà constaté. Le col n'apprenait à peu près rien ; l'auscultation me donna des résultats nuls. Je crus ne devoir me prononcer qu'avec réserve, mais je restai convaincu à part moi, qu'il se faisait quelque travail dans la région du corps fibreux et que cette dame *n'était pas enceinte*.

Malgré la prescription du repos, de l'abstention de toute excitation sexuelle et du régime doux, cette jeune dame *avorta* trois semaines après d'un fœtus de trois à quatre mois.

Quelles sont les affections qui pourraient, au début d'une grossesse, être causes d'erreur ? En première ligne nous devons signaler l'*avortement*, qui est une des conséquences fréquentes de cet état morbide. Une hémorrhagie étant donnée, chez une femme gravide et atteintes de fibromes utérins, est-on en présence d'un avortement ? Seul, le corps du délit peut trancher la question : en un mot, si parmi les caillots expulsés, nous découvrons un embryon, ou les traces des villosités choriales, nous pourrons être affirmatif ; dans le cas contraire, nous devons nous abstenir.

La *grossesse extra-utérine tubaire ou tubo-intertitielles* est, dans certaines circonstances, très difficile à diagnostiquer et peut, en effet, imprimer à l'organisme une série de modifications semblables à celles occasionnées par la présence d'un corps fibreux, situé au niveau d'une des cornes de l'utérus. Dans ce cas, il faudra observer attentivement la femme. Au moment des règles principalement, les hémorrhagies seront plus abondantes dans le cas de corps fibreux : en même temps la femme ressentira de véritables

Digitized by Google

coliques expulsives, quelquefois aussi fortes que celles de l'enfantement ; du reste, la rupture du kyste fœtal dans le cas de grossesse anormale, donnera bientôt lieu à des signes qui ne tromperont pas. Nous faisons cependant une restriction pour les cas très rares, où le pédicule d'une tumeur fibreuse sous-péritonéale, se rompt de lui-même et où la tumeur tombe dans la cavité abdominale.

Môle hydatiforme. — Pendant les premiers mois de la grossesse anormale et de la grossesse compliquée de fibromes utérins, il sera impossible de faire le diagnostic. En effet, dans les deux cas, les phénomènes généraux et les troubles fonctionnels sont semblables ; les écoulements sanguinolents ou sanguins prenant souvent le caractère hémorrhagique, sont à peu près constants, tantôt s'accompagnant de douleurs utérines, tantôt indolores. Le ventre est très volumineux et présente des saillies plus ou moins irrégulières.

Mais si, dans le cas de grossesse compliquée de fibromes utérins, nous trouvons les parois utérines relativement tendues, dans le cas d'hydropisie des villosités choriales, elles sont molles, flasques, se laissent facilement déprimer. De plus, nous aurons une série de signes négatifs : absence de parties fœtales, de battements du cœur, de ballottement vaginal, qui nous aideront puissamment. Malgré tout ce que nous venons de passer en revue, le diagnostic ne sera réellement confirmé que par l'issue d'une ou de plusieurs vésicules caractéristiques. Quant au diagnostic de la môle charnue, il ne peut être que rétrospectif.

Une dernière affection qui peut compliquer une grossesse à son début et faire croire à l'existence d'une tumeur fibreuse est l'*hématocèle péri-utérine* ou *rétro-utérine*. De-

Digitized by Google

marquay et Saint-Vel rapportent que : « Chez une dame de 36 ans, multipare, ayant de la métrorrhagie et une tumeur résultant d'une hématocèle péri-utérine, l'un d'eux a vu deux chirurgiens expérimentés, Danyau et Michon, nier la grossesse, même sa possibilité, et rapporter le développement de la matrice à une tumeur fibreuse. Les symptômes de la grossesse ne tardèrent pas à être évidents et l'accouchement se fit à terme dans les meilleurs conditions (1). » Dans ces cas là, on devra s'informer du début de la tumeur ; tandis que le plus souvent pour les fibromes, le développement est lent et va toujours croissant, il est au contraire brusque et s'accompagne de douleurs atroces, au début dans l'hématocèle. En outre, l'hématocèle est remarquable par la régularité de ses contours, sa densité égale ; le fibrome, au contraire, est bosselé ; mais un signe beaucoup plus sûr est le durcissement du fibrome utérin, au moment d'une contraction de l'organe : cela n'existe pour l'hématocèle dans aucun cas. Enfin, à mesure qu'on s'éloigne du début des accidents hémorrhagiques, l'hématocèle diminue de volume : le fibrome augmente, en général, avec les progrès de la grossesse.

Dans l'étude du diagnostic que nous venons de faire, nous ne nous sommes pour ainsi dire pas occupé de l'état de gravidité de l'utérus ; cela parce que nous n'avions aucun signe certain de grossesse. Il n'en sera pas de même pour les affections que nous allons passer en revue. Nous dirons donc une fois pour toutes, qu'à propos de chaque lésion on devrait porter :

a. Le diagnostic de la grossesse, de la présentation et de la position du fœtus.

(1) Demarquay et Saint-Vel, loc. cit..

Digitized by Google

b. Le diagnostic de l'affection concomitante et pouvant être prise pour un fibrome.

Encore sommes-nous obligé d'établir une subdivision et d'étudier :

A. Les tumeurs fibreuses de l'utérus remontant dans l'abdomen et les autres tumeurs situées dans les mêmes régions compliquant la grossesse et l'accouchement ;

B. Les tumeurs fibreuses du col ou du segment inférieur et les tumeurs situées dans l'excavation.

A. *Diagnostic des tumeurs fibreuses abdominales et des autres tumeurs pendant la grossesse et l'accouchement.*

Kyste de l'ovaire. — Quand le kyste ovarique situé au-dessus du détroit supérieur occupe une portion plus ou moins considérable de l'abdomen, le diagnostic avec une tumeur fibreuse d'un volume égal sera relativement facile. On sentira en effet à la palpation deux tumeurs complètement indépendantes : l'une constituée par l'utérus gravide ; l'autre plus ou moins fluctuante suivant sa constitution anatomique, indolente, dont le point d'implantation aura lieu sur l'un des côtés de l'abdomen.

La palpation fera constater le volume et les limites du kyste, sa forme arrondie, régulièrement circonscrite, se déplaçant plus ou moins, suivant la position que l'on donne à la malade. Mais si le kyste est contenu dans la cavité pelvienne, le diagnostic devient plus difficile. Il faudra dès lors combiner le toucher vaginal et le toucher rectal avec le palper pour bien apprécier les caractères physiques de chaque tumeur. Il sera quelquefois possible, tout en maintenant l'utérus gravide, de déplacer la tumeur qui

Digitized by Google

n'en fait pas partie. Le plus souvent, le kyste descend dans le cul-de-sac utéro-rectal, et, par le toucher, on peut apprécier sa surface arrondie, sa résistance, sa dépressibilité, sa fluctuation. L'interrogatoire sur les antécédents de la grossesse aura lui aussi son importance : car les phénoménes de la menstruationsont quelquefois différents. Dans le cas du kyste de l'ovaire confirmé avant la grossesse, il y a dans certains cas des hémorrhagies, le plus souvent des irrégularités menstruelles, de la dysménorrhée ou de l'aménorrhée. Dans le cas de tumeurs fibreuses, les ménorrhagies et les métrorrhagies sont la règle ; de plus ces hémorrhagies continuent souvent pendant la grossesse. Enfin l'utérus en se développant entraîne avec lui la tumeur fibreuse, qui lui est accolée ou qui en fait partie intrinsèque. Mais si le fibrome est sous-péritonal, si le pédicule est difficile à trouver, si surtout les tumeurs sont libres dans l'abdomen, le diagnostic pendant la grossesse devient impossible, car le cathétérisme utérin pouvant seul lever les incertitudes ne peut être pratiqué. Nous ne reviendrons pas sur ce que nous avons dit du diagnostic chimique, au chapitre de l'anatomie pathologique.

A côté des kystes ovariques nous devons placer les tumeurs ovariques d'une autre nature, *fibreuse*, *sarcomateuse cancéreuse*, etc., les *tumeurs* contenues dans l'épaisseur *des ligaments larges*, en un mot, toutes les *tumeurs intra-péritonéales*, pouvant compliquer la grossesse ou l'accouchement et simulant une tumeur fibreuse de l'utérus (1). Le

(1) Nous rappellerons simplement à ce propos certains cas où des affections des viscères de l'abdomen ont pu compliquer la grossesse ou l'accouchement et donner lieu à des difficultés de diagnostic parfois insurmontables. Meyer, in Puchelt (loc. cit.).—Wolff Klin Woch. 1087. — Guérin. Gaz. des Hôpit., n° 57.

Digitized by Google

plus souvent, les antécédents, la délimitation très nette de l'utérus gravide, à moins que la tumeur de nature solide ne déprime fortement les parois utérines, le palper combiné au toucher vaginal et rectal suffiront pour prévenir une erreur.

Ajoutons à cela les *tumeurs extra-péritonéales*, ou *des parois abdominales* : qu'elles soient sous-cutanées, intramusculaires, ou sous-musculaires.

Mon excellent ami, le Dr Budin, qui s'est trouvé, un jour, en présence d'une difficulté semblable, a bien voulu me communiquer le moyen auquel il eut recours pour établir le diagnostic, dans un cas semblable.

« En 1876, nous avons observé le fait suivant : chez une femme enceinte arrivée au terme de la grossesse, on sentait par le palper, en bas et à droite de l'abdomen, plusieurs petites tumeurs. Quelques élèves avaient fait le diagnostic de présentation de l'extrémité pelvienne, car ils pensaient sentir les membres inférieurs du fœtus qui faisaient saillie à ce niveau. D'autres croyaient à l'existence de tumeurs fibreuses développées dans l'épaisseur de la paroi utérine. En réalité, il existait des tumeurs fibreuses extra-péritonéales dont le point d'insertion était sur l'arcade de Fallope. Pour faire le diagnostic, il suffit de recommander à la femme de faire un effort; les tumeurs, au lieu de se trouver masquées par la paroi abdominale contractée étaient au contraire toujours accessibles. Après l'accouchement du reste, le diagnostic fut plus indiscutable encore, car l'utérus revenu sur lui-même s'était éloigné de ces tumeurs fibreuses. »

Signalons en terminant les cas où une grossesse se complique de *cancer du corps de l'utérus*, ce qui est très-rare; ceux où se développent des *poches kystiques* dans les parois mêmes de l'organe.

Digitized by Google

L'amincissement des parois de l'utérus peut parfois être tel que certains chirurgiens ont pu confondre l'utérus gravide avec une poche kystique. C'est dans ces circonstances que l'on devra non pas se rapporter au seul caractère de la fluctuation, mais encore chercher à percevoir d'autres sensations, celle du ballottement, par exemple, qui permit à Huguier, dans une circonstance semblable, de trouver une grossesse compliquée de corps fibreux, là où il songeait déjà à porter le trocart explorateur.

Grossesse multiple et en particulier *grossesse gémellaire.* — Il peut arriver qu'une grossesse compliquée de tumeur fibreuse assez volumineuse, soit confondue avec une grossesse multiple. Dans les deux cas, en effet, il y a exagération du volume du ventre; de plus, il est déformé, peu-présenter deux ou plusieurs saillies. Suivant la présentation et la position des fœtus, suivant aussi le point où se trouve la tumeur, il peut y avoir confusion, entre le fibrome et les extrémités fœtales. On devra tenir grand compte des antécédents, des accidents qui ont précédé ou compliqué la grossesse, de l'œdème de la région sus-pubienne, pratiquer le palper méthodique de chaque tumeur en ayant soin de faire maintenir, à mesure, par un aide, celle qui aura été examinée ,pendant qu'on cherchera soi-même à apprécier les caractères de l'autre ou des autres, pour bien les différencier. L'auscultation surtout devra être pratiquée à diverses reprises : et la perception de deux ou plusieurs summum des bruits du cœur analysés par deux oreilles différentes sera un élément puissant de diagnostic. Il est vrai que dans certaines circonstances, celles par exemple, où un fœtus sera placé en avant de l'autre, où l'un des deux sera mort, le diagnostic deviendra d'une

Digitized by Google

difficulté réelle. Alors la terminaison seule lèvera tous les doutes. Ici, comme dans la grossesse simple, on devra tenir grand compte de la contraction du fibrome et de l'exagération des saillies qu'il forme au moment où l'utérus se contracte : tandis que les petits membres des fœtus qui produisent eux aussi des bosselures, disparaissent dans les mêmes conditions. Parfois, malgré toutes les précautions dont on peut s'entourer, des erreurs sont commises, témoin le fait qui suit et dans lequel plusieurs signes contribuaient à faciliter l'erreur, pseudo-fluctuation; contractraction de la tumeur ; bruits vasculaires.

Observation XIV (Hecker).

Tumeur fibreuse compliquant grossesse. Un seul enfant. Erreur de diagnostic. Grossesse gémellaire.

A la palpation, on avait la sensation d'un utérus bicorne : le côté droit était plus bas que le côté gauche; les deux portions se contractaient pendant le travail. On entendait des battements de cœur de fœtus à droite et en haut, à gauche et en bas ; on diagnostiquaune grossesse gémellaire dans un utérus bicorne, même après la sortie du premier enfant. Des hémorrhagies survinrent. Sept heures après, Hecker introduisit la main, saisit le placenta, et découvrit un myome élastique, riche en sucs, très ramolli.

Le diagnostic avec la grossesse extra-utérine, tubaire et tubo-interstitielle a déjà été fait ; mais, il nous reste à examiner les cas de *grossesse extra-utérine abdominale*. Dans cette dernière hypothèse, deux cas peuvent se présenter : la grossesse extra-utérine est récente et l'enfant est vivant ou elle est ancienne et l'enfant est mort. Dans le premier

(1) Monatschrift, t. XXVI, p. 446.

Digitized by Google

cas seulement, la femme étant arrivée vers la fin de la grossesse, on percevra facilement, au niveau de la tumeur, les mouvements actifs et passifs du fœtus ; l'auscultation révèlera les bruits du cœur : de plus, le toucher permettra quelquefois de constater l'état de vacuité de l'utérus ce qui ne peut avoir lieu dans le cas de tumeur fibreuse compliquant la grossesse. En outre, le palper permettra de distinguer un sillon de séparation très net entre l'utérus, qu'on reconnaîtra à sa forme et dont on appréciera les caractères négatifs, et la poche où sera contenu le fœtus.

Dans le deuxième cas, l'enfant est mort, ou la grossesse extra-utérine est ancienne. Dès lors, on ne pourra plus percevoir au niveau de la tumeur indépendante de l'utérus les signes certains de la présence d'un fœtus. On devra, si la palpation, le toucher vaginal et rectal ne donnent aucune indication, s'informer si, au neuvième mois de la grossesse, il ne s'est pas établi un faux travail ; s'il n'y a pas eu expulsion d'une caduque.

Dans certaines circonstances, une tumeur fibreuse a été prise pour une grossesse extra-utérine.

Observation XV.

Bricheteau rapporte le cas d'une femme, qui présentait une tumeur de l'abdomen; on crut percevoir plusieurs signes de grossesse, et en particulier un souffle très manifeste au même niveau. La gastrotomie fut pratiquée : pas de fœtus ; une tumeur fibreuse. La malade mourut quelques jours après.

Dans d'autres, l'erreur contraire a été commise. Jobert de Lamballe a publié, à ce propos, dans la *Gazette des hopitaux*, une observation dont nous donnons un résumé.

Digitized by Google

Observation XVI.

Tumeur datant de treize mois. La malade a eu trois fausses couches. Disparition des règles fin avril, 1844. Quelques douleurs dans le bassin, les lombes, la région inguinale, sentiment de pesanteur, au niveau du périnée. Céphalalgie. Nausées. Vomissements.

Juillet. Douleurs abdominales très vives, pendant vingt-quatre heures seulement. Un médecin appelé diagnostiqua une tumeur fibreuse.

Septembre. Douleurs sourdes continuent. Constipation. Perception par la malade, dans la région de la tumeur, d'une sensation analogue à celle des mouvements d'un fœtus. La malade se croit réellement enceinte.

Février 1845. Douleurs analogues à celles de l'enfantement pendant huit jours, s'accompagnant de la sortie d'un liquide roussâtre et d'une membrane. Depuis, ses règles ont reparu ; les mouvements ont cessé.

Avril. Cette femme consulte deux praticiens des plus distingués, qui, après examen, lui affirment qu'elle n'est pas enceinte, et qu'elle est atteinte d'une tumeur fibreuse de l'utérus ou d'un kyste de l'ovaire.

Juin. Les règles reparaissent pendant six jours. Le 14, Jobert de Lamballe trouve l'abdomen très volumineux; la tumeur est cylindrique, un peu plus saillante à gauche, un peu résistante et sans fluctuation: il porte le diagnostic de grossesse extra-utérine abdominale.

Nous rapprocherons de ces deux observations, des faits analogues.

Observation XVII (1).

Tumeurs fibreuses prises pour une grossesse extra-utérine.

Mme Boivin rapporte l'observation d'une dame portant au-dessus de l'aîne droite, depuis l'âge de quatorze ans, une tumeur qui, jus-

(1) Boivin et Dugès. Loc. cit.

Digitized by Google

qu'à trente ans, avait fait des progrès non interrompus. Une suppression de menstrues fit croire à une grossesse. Mais le peu de volume qu'avait pris l'abdomen inspirait des doutes. Le professeur Desormeaux consulté, crut à une grossesse extra-utérine. Neuf années s'écoulèrent et les accidents étrangers à l'utérus enlevèrent la malade. A l'autopsie, on trouva le bassin rempli par une tumeur qui fut bientôt reconnue pour l'utérus, déformé par des tumeurs fibreuses en assez grand nombre.

OBSERVATION XVIII (1).

Une dame primipare fut considérée par son médecin comme ayant une grossesse extra-utérine à cause de la forme peu ordinaire de l'abdomen. Il y avait une tumeur fibreuse faisant saillie sur la paroi antérieure de la matrice.

La dame mourut de péritonite, la seconde semaine après l'accouchement. Le corps fibreux dont le pédicule s'était rompu par le fait du retrait de l'utérus après l'accouchement adhérait fortement au péritoine de la face antérieure de l'abdomen.

B. *Diagnostic différentiel des tumeurs fibreuses du segment inférieur et du col de l'utérus et des tumeurs situées dans l'excavation pelvienne.*

Insertion vicieuse du placenta. — Le diagnostic avec un fibrome du segment inférieur, sera facile à cause des symptômes antérieurs fournis par la tumeur ; en outre les hémorrhagies dans les deux cas ont des caractères tout à fait distinctif : dans l'insertion vicieuse ce sont des hémorrhagies qui n'arrivent, le plus souvent, que dans les deux ou trois derniers mois de la grossesse ; elles sont silencieuses. S'il s'agit de fibromes, au contraire, les hémorrhagies sont

(1) Simpson, trad. par Chantreuil, p. 137, 1874.

Digitized by Google

continues pendant toute la durée de la gestation, s'accompagnent de tranchées utérines, etc. Le toucher vaginal mettra, en outre, sur la voie du diagnostic, par les sensations pathognomoniques de la présence du placenta sur le col ou dans son voisinage. Dans les cas où l'insertion sera très légèrement marginale, le diagnostic sera entouré de difficultés qu'il ne nous semble pas possible de résoudre, même en combinant le toucher au palper avant la sortie de l'enfant. Seul le diagnostic rétrospectif pourra être fait par l'examen de l'œuf et du délivre.

Rétroversion de l'utérus gravide. — Elle peut être simple ou être la complication d'une tumeur fibreuse du fond de l'organe, dans ce dernier cas c'est une complication des fibromes. Dans l'autre, la rétroversion du début de la grossesse peut être confondue avec un fibrome du fond de la face postérieure ou du segment inférieur de l'utérus. Si dans les cas de rétroversion simple, il est facile de la diagnostiquer par le toucher vaginal et rectal combinés au palper, il n'en est pas de même pour la différencier du fibrome utérin situé en arrière de l'utérus, dans les cas de grossesse, car les troubles fonctionnels sont les mêmes, dans les deux cas. Cependant les hémorrhagies feraient encore ici opiner en faveur d'un fibrome. De plus, la marche lente de la maladie, le développement graduel et peu rapide de la tumeur fibreuse, permettront d'arriver au diagnostic.

A côté de la rétroversion, nous devons signaler une complication de la fin de la grossesse, sur laquelle M. le professeur Depaul a particulièrement insisté, le développement sacciforme de la paroi postérieure de l'utérus. Les conditions diffèrent suivant que le médecin a pu suivre,

Digitized by Google

pendant la grossesse, le développement de la tumeur et les différents symptômes auxquels elle a pu donner lieu, ou que la malade se présente à l'examen au moment du travail. « Dans de semblables conditions, dit M. le professeur Depaul, il ne faut pas se hâter de se prononcer et une investigation beaucoup plus complète doit être entreprise, si on ne veut pas s'exposer à commettre des erreurs. Il faut, après avoir endormi les malades, introduire toute la main aussi haut que possible, refouler la tumeur si on le peut, reconnaître si elle est due à une partie fœtale ou si elle a une origine différente. Le toucher rectal ne doit pas être négligé, il fournira des renseignements utiles sur la nature et le point de départ de la tumeur. L'exploration par l'abdomen a aussi son importance. »

Le même examen sera pratiqué dans les cas de tumeurs descendues dans le cul-de-sac postérieur, kystes de l'ovaire ou tumeurs abdominales d'une autre nature, que l'on pourait confondre soit avec une tumeur fibreuse de la paroi postéro-inférieure de l'utérus, soit avec une tumeur de même nature, mais dont le pédicule permet la descente de l'extrémité supérieure du fond de l'utérus dans le cul-de-sac de Douglas.

Le plus souvent on aura affaire à un kyste de l'ovaire, ou à une *tumeur kystique sous péritonéale*, comme dans le cas du Dr Kuackenbush d'Albany, publié dans le Medical Record (février 1875), ou à un *kyste hydatique*. Dans un cas semblable publié en 1866, M. Guéniot put constater le frémissement caractéristique. On comprend, mais c'est là une signe très inconstant sur lequel il ne faut guère comp-

(1) Depaul. Etude sur une forme insolite que peut prendre l'utérus pendant la grossesse, etc. Archives de tocologie, 1876.

Digitized by Google

ter, Max Wiener (1) a publié un travail sur les tumeurs à échinocoques du bassin, considérées comme cause de dystocie, dans lequel il relate toutes les observations de ce genre connues dans la science: trois sont rapportées dans le Traité des Entozoaires de Davaine (Park, Blot, Roux); parmi les autres, une est due à Puchelt, une autre à Birnbaum, une troisième à Sadler, une dernière à Max Wiener lui-même. Voici quelles sont ses conclusions à propos du diagnostic: l'introduction de la main est impossible, le frémissement hydatique et la fluctuation manquant souvent, la ponction seule et principalement la ponction par le vagin, permettra d'établir le diagnostic.

Pour être complet, nous devons signaler un cas *d'hypertrophie partielle du segment inférieur* (2); une observation de *rétraction tétanique du segment inférieur* (3), pendant le travail ayant pu faire croire à une tumeur fibreuse, mais ce sont là de trop rares exceptions, qui ne sauraient nous arrêter plus longtemps. Avant de passer au diagnostic des tumeurs du col compliquant la grossesse et l'accouchement et pouvant faire croire à un fibrome utérin, signalons les *tumeurs fibreuses, osseuses, ostéo-cartilagineuses des parois du bassin:* dans ces différents cas on devra surtout s'attacher à rechercher avec grand soin leur point d'implantation; en outre, leur indépendance complète de l'utérus facilitera le diagnostic.

Nous n'insisterons pas sur les *tumeurs des parois du vagin : myomes* (Brachet), *kystes, abcès des parois vaginales* (Huguier) *hernies viscérales.* Chacune d'elles possède des ca-

(1) Max Wiener. Archiv. fur gynäk Berlin, 1877.
(2) Bailly. Gaz. des hôpit., 1869, nº 4.
(3) Tarnier. Bull. Soc. de chir., 1869.

Digitized by Google

ractères trop spéciaux pour être confondue avec une tumeur fibreuse du col de l'utérus. Le col est déplacé quelquefois, mais non déformé; en outre, certaines d'entre elles soulèvent le cul-de-sac vaginal, s'en enveloppent au lieu de le déprimer, et laissent toujours entre leur convexité et la partie correspondante de l'utérus un cul-de-sac dont la présence ou l'absence tranche la question. La lésion la plus fréquente du col et qui pourrait être prise pour une tumeur fibreuse est le *cancer*. En effet, la leucorrhée, les hémorrhagies, les douleurs occasionnées par les tumeurs sont des symptômes communs à certaines tumeurs fibreuses et au cancer. Mais si, dans les deux cas, l'écoulement est abondant, sanieux et fétide, dans la tumeur fibreuse il est acide et le résultat d'une inflammation; dans le cancer, il est fade, putride, d'une odeur cadavéreuse. Nous signalerons en outre la cachexie, la fièvre hectique et la rapidité de la marche dans l'affection cancéreuse. Enfin au toucher, tandis que la tumeur fibreuse a une surface ordinairement unie, et un siège assez limité, le cancer, au contraire, offre des bosselures, des ulcérations saignantes au moindre contact; en outre, il envahit les parties voisines et s'étend aux parois vaginales (Courty). Le spéculum viendra enfin confirmer les résultats du toucher.

Allongement hypertrophique du col. — Tantôt c'est une lèvre, tantôt c'est le col entier hypertrophié qui, surtout à la fin de la grossesse, peut passer pour un fibrome.

Dans l'allongement hypertrophique simple, le col plus long présente en général une forme effilée; le point d'implantation du fibrome sur le col est au contraire épais et a la forme d'une massue. On ne peut pas attacher une trop grande importance à un symptôme sur lequel insistent

Digitized by Google

certains auteurs, la plus grande dureté du fibrome, car, vers la fin de la grossesse, quelques-uns subissent un ramollissement complet. On a encore signalé la sensibilité du col, qui est chaud et douloureux, dans le cas d'hypertrophie d'une des lèvres; l'insensibilité des fibromes.

Un caractère que nous avons trouvé dans plusieurs observations est la disparition rapide et complète de l'allongement hypertrophique du col, soit pendant le travail, soit quelques jours après l'accouchement.

Observation XIX (1).

Allongement hypertrophique de la lèvre antérieure du col pendant la grossesse.

Une multipare s'aperçoit au neuvième mois de sa grossesse, qu'une tumeur fait saillie à la vulve. C'était la lèvre antérieure du col très allongée : elle avait une couleur violacée. L'accouchement eut lieu spontanément ; la tête de l'enfant repoussa fortement la tumeur contre le pubis. Dix jours après l'accouchement, il n'existait plus de différence appréciable entre les deux lèvres du col.

Observation XX.

Leroux (2) a vu, dans un cas d'allongement hypertrophique, le col sorti hors de la vulve et représentant le col d'une bouteille garnie de son bourrelet ; dès que les douleurs de l'enfantement se déclarèrent, toute cette longueur s'effaça par la dilatation de l'orifice utérin

Cazeaux (3) relate avec de grands détails une observa-

(1) Scarlau. (Beit. Für. Geb. med. gynäk , t. II, 1072.)
(2) Leroux, in Malgaigne. (Thèse d'agrégation.)
(3) Cazeaux. Traité d'accouchements, 1867, p. 714.

Digitized by Google

tion qui nous montre que, malgré les plus grandes précautions, le diagnostic de l'hypertrophie du col et du fibrome est parfois impossible.

Observation XXI.

Une jeune dame fit une fausse couche à l'occasion de laquelle je m'assurai que l'utérus était dans un état normal. Dix-huit mois plus tard, je fus appelé : c'était sa troisième grossesse.

Une tumeur, du volume de la tête d'un enfant, remplissait toute l'excavation ; je trouvai très haut, en avant et à gauche, une espèce de doigt de gant dans lequel l'index glissait, et qui me parut être le col avec toute sa longueur ; je reconnus l'orifice interne. Je me demandai si cette tumeur n'était pas la lèvre postérieure, abaissée au devant de la tête, mais l'apparence de fluctuation ne pouvait s'accorder avec cette idée, et puis le col n'aurait pas eu toute sa longueur. Je diagnostiquai une tumeur solide, développée dans l'épaisseur du col.

M. Dubois, consulté, diagnostiqua un kyste. Cinq jours après la rupture des membranes, les douleurs se déclarèrent franchement; j'introduisis toute la main dans le vagin, et je ne doutais plus avoir affaire à un kyste. Je fis une ponction qui n'amena aucun liquide ; une seconde eut le même résultat. M. Danyau, appelé, crut également à l'existence d'un kyste ; il ponctionna de nouveau : même résultat. On fit une incision dans toute la longueur de la tumeur, et on la divisa en deux parties égales ; nous touchâmes enfin la tête. Application du forceps devenue impossible par la diminution du volume de la tumeur, suite de l'incision et de l'écoulement d'une certaine quantité de sang. Extraction du fœtus impossible. Crâniotomie, céphalotripsie tout aussi infructueuses. Le sang s'échappait en nappe de la tumeur incisée ; la femme était en grand danger; la version permit enfin d'entraîner le fœtus qui, en s'abaissant, fit sortir au dehors toute la tumeur. La femme mourut une demi-heure après l'accouchement.

Autopsie. La tumeur, plus grosse que la tête d'un enfant à terme, était développée dans la lèvre *antérieure* du col. Son poids

Digitized by Google

avait imprimé un mouvement de torsion, par suite duquel la lèvre postérieure était devenue antérieure.

La tumeur, mollasse, ressemblait au tissu placentaire raréfié, on n'y a découvert aucun produit pathologique nouveau : c'était tout simplement une énorme hypertrophie du tissu du col.

Il reste à signaler les erreurs que l'on pourrait commettre au sujet des *végétations*, des *tumeurs variqueuses*, de l'*œdème* et du *thrombus d'une des lèvres du col.* Chacune de ces affections a des caractères tellement distincts des tumeurs fibreuses, que nous nous hâtons d'arriver au diagnostic des tumeurs fibreuses de l'utérus pendant le travail.

Nous venons d'examiner les différentes affections compliquant la grossesse qui peuvent induire en erreur et faire croire à un fibrome utérin ; il importe maintenant d'étudier les tumeurs fibreuses, non pas au point de vue du mécanisme du travail, mais de relater les observations où elles ont été prises pour des parties fœtales, de façon à prévenir toute erreur dans ce sens. Une condition indispensable, pour ne pas se tromper, sera d'avoir toujours en vue les caractères classiques des différentes parties fœtales qui peuvent se mettre en rapport avec le détroit supérieur, et de ne pas se contenter d'un seul signe, pour être affirmatif.

Nous avons déjà cité, à propos du diagnostic de la grossesse et des tumeurs fibreuses, l'observation de M. Picaud (1), dans laquelle on voit Capuron affirmer une présentation du sommet parce qu'il sent une légère dépression triangulaire sur un point du fibrome, et cela dans plusieurs examens successifs.

(1) Picaud. Soc. anat., loc. cit.

Digitized by Google

Mme Lachapelle (1) rapporte l'observation suivante : Femme enceinte de 7 mois ; depuis huit jours, l'enfant ne remuait plus. Col de la matrice effacé, orifice dévié par une tumeur qui paraissait renfermée dans les parois latérale et postérieure du col utérin ; elle avait la grosseur d'une tête de fœtus à terme, et aurait pu d'autant mieux en imposer qu'on y sentait une dépression semblable à une *fontanelle.*

Cazeaux (2) rapporte que Merrimann parle d'un cas dans lequel un médecin instruit crut, en touchant un polype, sentir *la tête* d'un fœtus ; Smellie rapporte deux observations semblables.

Nous rapprocherons de ces cas, les faits de Saxinger (Prag., t. XCVIII, 1868), de R. Lee (Med. chir. Trans., 1835, vol. XIX), où une tumeur fibreuse fut prise pour une *tête d'enfant.*

Dans la discussion qui eut lieu à la Société de chirurgie en 1869. M. Tarnier relate trois observations : l'une de Wegscheider ; l'autre personnelle, où une tumeur fibreuse put être confondue avec un *sommet* sur lequel se trouvait une bosse séro-sanguine ; la troisième aurait été la cause d'une erreur de diagnostic, en faisant croire à un sommet ayant contracté des adhérences avec le col. M. Guyon parle, lui aussi, dans sa thèse d'agrégation, d'une observation publiée par le Dr Lequeré (3), de Nantes.

« Une tumeur fibreuse interstitielle du col adhérait à la partie droite, envahissait toute sa cavité et proéminait

(1) Lachapelle. 10e mémoire, n° 21, p. 381.

(2) Cazeaux (loc. cit.).

(3) Léquéré. (Journal de la Section de médecine de la Société d'Ar de la Loire inférieure, 1853.

Digitized by Google

dans le vagin, ne laissant de passage libre qu'en arrière, passage étroit, puisque la tumeur mesurait 0,145 mm. de diamètre et 0,30 centimètres de circonférence. La surface d'implantation mesurait 0,10 centimètres. La malade, qui était arrivée à terme, était âgée de 39 ans et n'avait eu pendant sa grossesse rien qui pût faire supposer un état anormal de l'utérus. Le travail dura six jours et l'enfant, qui vint par le siège, était mort pendant l'accouchement. La tumeur avait fait croire à une *présentation de la tête;* après la parturition, elle fit supposer la présence *d'un second fœtus*, supposition qui fut rectifiée par le diagnostic de tumeur fibreuse. La malade mourut de péritonite le quatrième jour après l'accouchement. »

Le cas du Dr Fredet (1) n'est pas moins instructif : la tumeur fibreuse fut prise *pour la tête* de l'enfant par la sage-femme, pour une *présentation des fesses* par un médecin. On appliqua le forceps et on retira une tumeur ayant le volume d'une tête d'enfant de sept mois.

Amand (2), dans son Traité d'accouchements, cite, lui aussi, un fait dans lequel un tumeur fibreuse fut prise pour une *présentation de siège.*

Certains auteurs parlent aussi de *présentation de l'épaule* (3) ayant donné lieu à la même erreur.

Diagnostic après l'accouchement. — L'accouchement vient de se terminer ; la délivrance a été naturelle ; malgré cela, l'utérus reste volumineux, la femme ressent des contractions énergiques violentes sans résultat qui s'accom-

(1) Fredet (Annales de la Société de médecine de Saint-Etienne, 1865).
(2) Amand (loc. cit.).
(3) Boivin et Dupès (loc. cit.)

Digitized by Google

pagnent d'hémorrhagies. On examine le délivre et les membranes : tout est parfaitement intact. Que peut-il y avoir? Est ce une *hémorrhagie interne simple?* Non, car, dans ce cas les caillots seraient expulsés par, les contractions. Est-ce un *second enfant?* A l'auscultation on entendrait les battements du cœur du fœtus. Mais, s'il est mort ou macéré, comme le relâchement des parois abdominales sera considérable, on pourra par la palpation combinée au toucher constater l'absence de poche d'eaux, de parties fœtales. Si rien de semblable n'existe, le diagnostic de tumeur fibreuse pourrait être établi par la forme, la consistance, le volume, les contractions persistantes de l'utérus, les hémorrhagies concomitantes, et les signes physiques dont nous venons de parler; mais comme, dans ces cas, l'hémorrhagie peut être mortelle, ou bien, comme on est exposé à des manœuvres intempestives, on ne doit pas hésiter un seul instant à introduire la main dans la cavité utérine; dès lors, le diagnostic sera certain, et on pourra intervenir activement.

M. Tarnier (1) cite deux cas dans lesquels, après l'accouchement d'un premier enfant, on aurait pu croire à l'existence d'un second; aussi recommande-t-il de pratiquer le toucher et le palper avec grand soin. Il importe que le diagnostic soit fait immédiatement après l'expulsion du délivre, car, dans certaines circonstances, si l'on permet au col de revenir sur lui-même, il sera très difficile, voire même impossible, de pénétrer dans l'utérus, comme cela est arrivé dans l'observation suivante.

(1) Tarnier. Loc. cit.

Digitized by Google

Observation XXII.

Tumeur fibreuse intra-utérine compliquant le travail; difficultés du diagnostic par Robert (1).

Le 15 novembre 1879, une femme de couleur accouche à terme, assistée d'une sage-femme. Celle-ci envoie chercher un médecin deux jours après seulement : l'orifice utérin est fermé ; il ne peut faire de diagnostic.

La malade dit qu'elle sent des mouvements fœtaux. Signes de péritonite ; P., 120. La malade prétend qu'elle ressent toujours des mouvements : la sage-femme dit qu'ils sont dus aux changements de position de l'enfant. Après consultation, il est décidé qu'on tentera de dilater le col, mais la chose est impossible.

Le 21. La femme meurt.

A l'autopsie, on trouve les lésions d'une métro-péritonite et dans l'intérieur de l'utérus, attaché à ses parois, un fibrome ayant le volume d'une tête d'adulte.

Enfin, on nous pardonnera de signaler une erreur de diagnostic possible après le travail. Elle nous est suggérée par l'observation que nous trouvons dans les Mémoires de Mme Lachapelle, t. III, p. 386.

Observation XXIII.

Dans le courant de l'année 1819, une femme de 22 ans, fortement et universellement infiltrée, venait d'accoucher naturellement d'un enfant bien portant, lorsque les élèves vinrent me prévenir qu'on trouvait devant le col de l'utérus une tumeur sans doute fibreuse, dont, pendant le travail, on n'avait pas soupçonné l'existence. Je touchai à mon tour, et je sentis effectivement à travers les parois du vagin et au-devant de l'orifice utérin, une tu-

(1) Robert in Virginia medical Monthly, février, 1880.

Digitized by Google

meur assez molle, mais large et arrondie, qui me donna plutôt l'idée d'une antéversion; mais on sentait librement le fond de l'utérus dans l'hypogastre. D'un autre côté, la vessie était vide, et d'ailleurs, la tumeur n'offrait point de fluctuation : je finis donc par me ranger à l'opinion générale ; cependant cette femme s'infiltra de plus en plus, et mourut. On chercha alors la tumeur fibreuse, mais en vain. L'utérus était parfaitement sain, mais mollasse, et sa paroi antérieure avait une grande propension à se plier en devant et en bas : sans doute, c'était ce pli qui nous en avait imposé.

Dans certains cas, après l'accouchement, on peut être appelé à faire le diagnostis différentiel d'une tumeur fibreuse de l'utérus et d'*un abaissement* de l'utérus, surtout dans les cas où le fibrome présente une fente transversale, qui rappelle l'ouverture du col. Lorsqu'on a affaire à un myome du col ou du corps revêtant surtout la forme polypeuse, il se présente sous la forme, d'une tumeur conoïde à sommet dirigé vers la cavité de l'utérus, à base inférieure. Dans la descente de l'utérus, au contraire, on a une tumeur à base supérieure à sommet inférieur. En outre, dans le dernier cas, on a une ouverture représentée par le col, et une sonde introduite dans la vessie pourra être sentie par le doigt porté dans le rectum; dans le premier, au contraire, pas d'ouverture, et absence des signes perçus par le cathétérisme vésical combiné au toucher rectal.

Dans les cas d'abaissement, dit M. Courty, il y a en même temps renversement des parois du vagin; aussi, faudra-t-il : « Constater l'utérus par la détermination du col, du cul-de-sac vaginal, des rapports du corps, de la direction de l'urèthre, du déplacement de la vessie. »

Il est un diagnostic sur lequel nous devons nous appesantir, car son importance est capitale : celui d'un corps fibreux utérin et *de l'inversion utérine*, soit au moment de

Digitized by Google

la délivrance, soit post partum, à une époque plus ou moins éloignée de l'accouchement. Nous établirons les différences qui existent entre le corps fibreux et l'inversion simple, soit partielle, soit complète ; puis les signes à l'aide desquels nous reconnaîtrons une inversion causée par un fibrome du fond de l'utérus. Dans les deux cas, nous avons une tumeur plus ou moins volumineuse faisant saillie à la vulve ou entre les cuisses. L'inversion est suivie d'une perte de sang très considérable, parfois même mortelle. Si les parois abdominales sont déprimées, on pourra constater l'absence de globe utérin. A la palpation, la partie inférieure de l'abdomen et de la cavité pelvienne sont plus ou moins libres suivant le degré de l'inversion. Au lieu d'une grosse tumeur, à base supérieure, à parois plus ou moins larges et remontant dans la cavité abdominale, on percevra en bas, une petite tumeur inégale et renfermée dans le bassin, qui n'est autre que le col. Par le toucher rectal, combiné au palper, on constatera l'absence de l'utérus, dans le cas d'inversion complète. Mais s'il y a simplement dépression en cul de fiole. (Mauriceau), ou que l'inversion soit un peu plus accentuée, dans les cas de renversement vaginal, Malgaigne propose le moyen suivant : « L'utérus inversé fait une poche à ouverture supérieure dans laquelle tantôt les intestins, tantôt la vessie, souvent ces deux organes se précipitent. Rarement il y a des adhérences et même encore pourrait-on tenter le moyen suivant. Porter une sonde d'homme recourbée dans la vessie de la malade, diriger le bec de la sonde en arrière, sa concavité regardant en bas, et arriver ainsi à appuyer avec le bec bien arrondi sur le fond de la poche utérine ; le doigt, porté d'autre part dans le vagin, sentirait aussi facilement la saillie de l'instrument qu'on

Digitized by Google

sent à l'hypogastre, pour peu qu'on l'essaie dans le cathétérisme ordinaire. »

En pratiquant le toucher vaginal, on sent que le col n'existe pas; la tumeur est piriforme, à grosse extrémité inférieure. Au-dessus de l'anneau formé par le col, existe une rigole, cul-de-sac circulaire, et pas de cavité utérine. La tumeur se continue donc bien avec la cavité utérine. Enfin, on aperçoit sur un point quelconque de l'utérus inversé, des inégalités dues à l'insertion du placenta. M. Courty insiste sur un point particulier : lorsque la tumeur sort à la vulve, non seulement il y a renversement complet de l'utérus, mais encore invagination vaginale, comme dans une observation de M. Depaul, publiée dans la Gazette des hôpitaux, 1851; d'où cette déduction pratique, de la nécessité d'introduire la main entière dans le bassin.

Que voyons-nous au contraire dans les cas de tumeurs fibreuses plus ou moins grosses venant faire saillie à la vulve? D'abord le pédicule du polype est plus long, plus pâle, que celui de l'utérus inversé. Le col existe, et le doigt ou mieux une sonde peut le sentir et remonter dans la cavité utérine pour faciliter l'examen. A la palpation, on percevra le fond de l'utérus qui occupe la situation normale; le sinus circulaire existe autour du col; il y a une cavité utérine réelle. Enfin, le toucher rectal combiné permettra d'apprécier le niveau du fond de l'utérus. Dans certains cas, le diagnostic peut être compliqué; il peut y avoir en même temps tumeur fibreuse et inversion : un examen très attentif fera apprécier les caractères des deux lésions. Dans d'autres, il y a tumeur fibreuse et inversion (v. Bull. Soc. de chir., 1874, p. 656). Une première tumeur est enlevée pendant les suites de couches; une se-

Digitized by Google

conde tumeur se présente au niveau du col. S'agit-il de l'utérus inversé ou d'un autre fibrome? On a donné comme signes différentiels des fibromes et de l'inversion, l'insensibilité et la densité dans le cas de tumeur fibreuse; la mollesse et la sensibité dans le cas contraire.

Bien qu'il y ait lieu de faire à ce propos quelques restrictions, car un fibrome se ramollit sous l'influence de la grossesse, devient même sensible par inflammation propre ou à la suite de manœuvres exercées sur lui, nous croyons que, dans certains cas, il y aura lieu d'avoir recours au moyen proposé par M. Guéniot (1), l'acupuncture.

On comprendra que nous ayons insisté autant sur ce diagnostic en songeant aux concéquences thérapeutiques qui en découlent et surtout aux terminaisons qui peuvent être le résultat d'une erreur. Nous citerons à l'appui de cette assertion le fait de Gooch (2).

Obsevation XXIV.

Inversion utérine prise pour une tumeur fibreuse.

Une femme avait accouché quelques mois avant, à Saint-Omer. Aussitôt après l'extraction forcée du placenta, la tumeur apparut dans le vagin. Lorsque la femme nous consulta, cette tumeur ressemblait exactement à un polype. Mais sa sensibilité nous fit diagnostiquer une inversion utérine. Il n'y avait ni hémorrhagie, ni menstruation. Plus tard, les hémorrhagies devinrent abondantes et répétées. On fit la ligature qui tomba le quatorzième jour, emportant le fond de l'utérus, avec les trompes de Fallope : par moments, je croyais bien avoir affaire à un polype.

(1) Guéniot. De l'Acupuncture considérée comme moyen de diagnostic différentiel entre certains polypes fibreux de la matrice et le renversement partiel de cet organe. (Arch. génér. de méd., avril 1868.)

(2) Gooch. Diseases of Women London 1829. In Lambert, p. 136.

Digitized by Google

3° DIAGNOSTIC DE LA TUMEUR EN ELLE-MÊME.

Ce titre comprend deux questions :

1° Les caractères anatomiques proprement dits des tumeurs fibreuses. (Voir anat. et phys. pathol.)

2° Les caractères cliniques qui nous permettront d'affirmer le genre de tumeur fibreuse à laquelle nous avons affaire, et par là de pouvoir intervenir à temps pour le traitement.

Il est bon de ne pas perdre de vue que nous sommes en face d'une femme enceinte atteinte de corps fibreux ; que, par conséquent, certains moyens de diagnostic nous sont enlevés, par cela même que la femme est dans une situation physiologique particulière. Dans tous les cas, nous devrons tenir un grand compte des antécédents et de la marche de la tumeur. Mais disons-le tout de suite : deux grands procédés d'investigation nous sont indispensables pour élucider la question : la palpation abdominale et le toucher vaginal et rectal, combinés. En effet, par ces procédés d'exploration, il nous sera facile de déterminer si la tumeur fibreuse siège au niveau du corps ou du col ; si, dans le corps, elle occupe le segment supérieur ou inférieur, et plus particulièrement le fond, l'une des faces, l'un des bords latéraux. Dans le col, on pourra apprécier les caractères de la partie envahie par la production pathologique : lèvre antérieure, lèvre postérieure ou orifice. Cependant, il est des cas de tumeur dont le point de départ est le col et qui remonte de bas en haut dans l'épaisseur des parois utérines : le diagnostic clinique dans ce cas-là est impossible, à moins

Digitized by Google

qu'il n'ait été donné de suivre, pas à pas, la marche de la tumeur.

Quant au diagnostic de la variété de fibrome, les variétés sous-muqueuses du corps sont inaccessibles aux moyens dont on peut user, pendant la gestation, si elles sont sessiles et surtout si elles occupent le segment supérieur de la cavité utérine. Dans le cas où elles seraient pédiculées et où elles viendraient faire saillie au niveau du col, on devrait agir avec beaucoup de ménagement en pratiquant le toucher : l'examen au spéculum permettrait lui aussi de voir si la tumeur vient ou non de la cavité de l'organe.

Les tumeurs fibreuses interstitielles et sous-péritonéales sessiles se confondent dans l'appréciation de leurs caractères par le palper combiné au toucher. Quant aux tumeurs pédiculées séparées de l'utérus gravide par un sillon plus ou moins profond, il sera très important de faire le diagnostic du point d'implantation de la tumeur, de la longueur et de la largeur du pédicule, de façon à juger de la possibilité ou de l'impossibilité pour la grossesse de se terminer héureusement. Mais, encore dans ces cas, est-on obligé de faire des restrictions, et telle tumeur qui, parfaitement examinée pendant la grossesse n'aurait dû donner lieu à aucun obstacle au moment de l'accouchement, deviendra pendant les derniers temps, de la gestation ou pendant le travail, une cause de dystocie. Le palper abdominal nous permettra quelquefois d'apprécier la forme, la consistance des fibromes, leurs modifications, leur ramollissement, leur imbibition sous l'influence de la grossesse, à moins que nous n'ayons affaire à des fibromes calcifiés dont nous reconnaîtrions facilement les caractères.

Au moment du travail, un examen des plus approfondis sera nécessaire pour déterminer, si la tumeur est enclavée

Digitized by Google

dans le petit bassin, si elle est réductible ou irréductible, à cause des adhérences qu'elle a pu contracter. Aussi ne faudrait-il négliger aucun des moyens dont nous pouvons disposer : palper, toucher, non seulement avec un ou deux doigts, mais avec la main entière, après avoir eu le soin d'anesthésier la malade. Après l'accouchement, le diagnostic des différents caractères de la tumeur fibreuse devient relativement facile, car nous pouvons mettre à contribution tous les moyens employés en dehors de l'état de gravidité; nous sommes en outre favorisé par la dilatation du col, qui nous permettra d'introduire certains instruments, l'hystéromètre en particulier. Mais faudrait-il encore ne pas attendre que le col soit revenu complètement sur lui-même, nous pourrions rencontrer des difficultés insurmontables, ou être obligé d'employer des moyens qui parfois entraînent de véritables complications.

Nous venons d'étudier les signes et le diagnostic différentiel des tumeurs fibreuses de l'utérus, compliquant la grossesse, l'accouchement, les suites de couches. Une dernière question resterait à résoudre : celle de la difficulté du diagnostic aux diverses époques de l'état puerpéral. Nous y répondons par la statistique suivante, que nous empruntons à Nauss (1) :

(1) Nauss (loc. cit.).

Digitized by Google

Sur 191 cas, le diagnostic de myome fut porté :

Avant la grossesse.....	16 fois
Pendant la grossesse.....	47 id.
Pendant le travail.....	61 id.
Après le travail.....	42 id.
A l'autopsie.....	26 id.
	191

N. B. — On pourrait exceptionnellement prendre la tumeur expulsée pour un monstre anidien, comme dans le cas du Dr Faliu, et cela d'autant mieux, que cette anomalie peut coïncider avec une grossesse. (Tarnier) . L'examen histologique lèverai tous les doutes.

Digitized by Google

CHAPITRE IX.

COMPLICATIONS DES TUMEURS FIBREUSE.

Le nombre et surtout l'importance des complications dues à la présence de tumeurs fibreuses sur un utérus gravide ne nous permettent pas de traiter la question dans un seul chapitre : aussi les étudierons-nous successivement pendant la grossesse, pendant le travail, pendant la délivrance. Les complications des suites de couches seront l'objet d'un chapitre spécial.

1°. *Complications pendant la grossesse.*

Les notions que l'anatomie nous fournit sur les organes contenus dans le petit bassin et les régions inférieures de l'abdomen, nous feraient à elles seules tirer des déductions qui peuvent et doivent se réaliser dans telle ou telle hypothèse : mais nous préférons nous en tenir au simple énoncé des complications que nous avons pu remarquer dans les nombreuses observations relatées à la fin de ce travail. Les plus communes de beaucoup, qui constitueraient presque une règle pathologique dans ce cas particulier, consistent en effets mécaniqnes dus à la compression des organes voisins par le double fait du produit pathologique et de l'utérus gravide. Aussi voit-on successivement de la gêne avec sensation de pesanteur du côté du bassin, des symptômes névralgiques dus à la compression des nerfs qui sont destinés aux membres inférieurs, d'où par-

Digitized by Google

fois de véritables crampes et l'impossibilité de la marche. Les mêmes phénomènes s'observent du côté de la cavité abdominale. Dans 4 cas sur 42 observations, M. le Dr Tarnier, a noté des douleurs insupportables qui compromirent sérieusement la santé et la vie des malades. Dans un fait qui lui est personnel, le chirurgien de la Maternité a observé d'horribles douleurs dans le ventre, des envies d'uriner incessantes et très douloureuses ; la malade maigrit rapidement, s'étiola, et à 7 mois et demi la provocation artificielle de l'accouchement fut jugée nécessaire. Ce cas, ajoute M. Tarnier, est à rapprocher de ceux de MM. Depaul, Wegscheider, Thibault et Malgaigne. Ce phénomène a été depuis observé assez fréquemment et en particulier par Daly (2).

A côté de cela signalons les douleurs atroces dues à la distension exagerée de l'abdomen, déterminant de la péritonite. Worship a noté un cas de mort survenue au 6me mois d'une grossesse, par péritonite, sans expulsion du fœtus, à la suite de tumeurs fibro-cystiques du fond de l'utérus.

On comprendra facilement que la compression exercée sur les veines de la région doive occasionner ici des hémorrhoïdes, là des varices des membres inférieurs ou des parties génitales, rarement pourtant de la phlébite. A côté de ces accidents nous devons placer immédiatement les troubles considérables qui ont eu lieu du côté du rectum et de la vessie. Ils sont pour ainsi dire de tous les instants, variant suivant certaines conditions de volume, de siège, de nature même de la tumeur. Mais c'est une exception que

(1) Tarnier. Bull. de la Soc. de chirurgie, 1869, p. 60.
(2) Daly. Obs. transact., XVIII.

Digitized by Google

de voir une femme arrivée au terme de sa grossesse dans les conditions où nous la supposons, sans avoir éprouvé les phénomènes dont nous voulons parler. Cependant le cas existe et nous l'avons signalé ailleurs. (Voir symptômes.)

Les phénomènes de compression sur les organes urinaires, diffèrent suivant que l'urèthre, la vessie, ou les uretères sont les points intéressés. Ils consisteront en simple dysurie, ténesme vésical, rétention d'urine incomplète ou complète, résultats de la pression, de l'élévation, ou du tiraillement de la vessie. Parfois les accidents ne s'arrêtent pas là, et on voit certaines femmes succomber à des phénomènes urémiques ou urinémiques. Chez d'autres, on a noté l'albuminurie mécanique (Chiara, obs. 65).

Schneider (obs. 264) a eu occasion d'observer une femme atteinte d'œdème, de dyspnée avec palpitations, qui succomba quatre semaines après l'accouchement.

Enfin Mme Dupouy (obs. 73) a publié l'observation d'une femme atteinte d'albuminurie, d'œdème des membres inférieurs accidents qui se compliquèrent d'éclampsie au moment du travail. Quelquefois même les désordres sont beaucoup plus graves. Hall Davis (1) a trouvé à l'autopsie d'une femme, ayant succombé à une tumeur fibreuse de l'utérus : « Une dilatation considérable de la vessie, dilatation des deux uretères avec pyélite du rein gauche, et abcès circonscrits dans les deux reins. Muqueuse vésicale injectée, épaissie et rugueuse. »

A côté des troubles des organes urinaires, nous devons placer ceux dus à la compression exercée sur le rectum par les tumeurs qui sont enclavées dans le petit bassin ou maintenues par des adhérences. C'est une constipation qui de-

(1) Trans. obst. Lond., 1867 et obs. XII, de notre travail, p. 166.

Digitized by Google

vient de plus en plus opiniâtre avec les progrès de la grossesse au point d'empêcher le cours des matières fécales et de déterminer une constipation absolue. Déjà en l'absence de gravidité, des complications semblables surgissent. Qui ne connaît l'observation de Nélaton obligé de pratiquer un anus artificiel chez une femme où l'aplatissement du rectum était tel qu'aucune sonde ne pouvait franchir l'obstacle. M. le professeur Courty a eu, lui aussi, l'occasion de noter deux cas dans lesquels les troubles de la miction et de la défécation ont été si graves que les deux femmes en sont mortes.

Nous ne pourrions mieux terminer cette série qu'en citant une observation où toutes les complications que nous venons de passer en revue ont existé : rétention d'urine, rétention des matières fécales, marche impossible; tous symptômes faisant croire à un véritable étranglement interne.

Observation XXV,

M. Depaul (Union médicale, 1857), fut appelé à Laon auprès d'une primipare soignée par trois médecins distingués. Ses règles étaient supprimées depuis quatre mois; la dysurie, l'obstacle au cours des matières fécales avaient augmenté progressivement. Elle ne pouvait à ce moment ni uriner, ni aller à la garde robe depuis quatre jours. Cathétérisme vésical très-difficile; celui du rectum fut impossible. Au palper, M. Depaul reconnut une tumeur à gauche donnant la sensation d'un utérus gravide à quatre mois.

Il parvint à atteindre le col, à travers une sorte de fente, derrière la symphyse pubienne et proposa de provoquer l'avortement. Cette opération fut faite le surlendemain, au moyen d'une sonde introduite dans l'utérus, et le lendemain un enfant sortit aplati comme une feuille de carton.

Peu de temps après, la tumeur avait diminué d'un tiers et au

Digitized by Google

bout de quatre à cinq mois, elle avait le volume d'une mandarine ; elle était située sur la face antérieure de l'utérus, au voisinage du col.

Mais certaines complications peuvent exister dans les tumeurs fibreuses elles-mêmes.

Outre le gonflement de la tumeur au moment des époques menstruelles, l'excitation simple du myome, le ramollissement, on a noté la suppuration, la transformation graisseuse, la gangrène, modifications susceptibles de déterminer des péritonites mortelles. (Voir Existence extra-physiologique et pathologique.)

Les myomes pédiculisés peuvent faire subir à l'utérus, ainsi que nous l'avons dit, une *rotation* ou même une *torsion* sur son axe, mais pour que cette torsion soit possible, il faut que le fibrome soit volumineux et que son pédicule ait un certain volume, comme dans une observation recueillie en 1871 par M. Bourdon, dans le service de M. le professeur Richet.

Si le pédicule était mince au contraire, le mouvement de torsion ne se communiquerait pas à l'utérus, mais au pédicule. Aussi rencontre-t-on dans la cavité abdominale, des myomes qui n'ont plus aucune connexité avec l'utérus auquel ils étaient primitivement reliés.

Un accident relativement assez fréquent est la *rétroversion* de l'utérus gravide. Elle peut être la conséquence, soit d'un fibrome inséré au fond ou sur la paroi postérieure de l'utérus qu'il entraîne en bas, soit le résultat de la pression exercée d'avant en arrière par un fibrome volumineux de la paroi antérieure. Simpson (1), Zorimer (2), Depaul (3),

(1) Simpson. Edimb. med. journ., 1848.
(2) Zorimer. Edimb. med. journ., 1866.
(3) Depaul. Loc. cit.

Digitized by Google

Ziegler (1), Hall Davis (2), Spaeth (3), en ont cité des exemples.

Nous n'avons trouvé qu'un seul cas *d'antéversion* pendant la grossesse, Chiara (obs. 65). Nous noterons : l'*avortement* (voir : Influence des fibromes sur la grossesse), les *hémorrhagies* soit par insertion vicieuse du placenta (voir : Influence des fibromes sur la grossesse), soit par décollement prématuré du placenta (obs. de Boivin et Dugès (*loc. cit.*); soit par rupture des vaisseaux dilatés au niveau du segment inférieur (obs. de Albert de Bonn) (4). Enfin cette complication pendant la grossesse a pu faire croire à une insertion vicieuse du placenta, comme dans le cas de Ramsbotham (5).

Ces hémorrhagies sont causes fréquentes d'*avortement* et d'*accouchement prématuré* comme nous l'avons déjà signalé, car sur 31 cas d'hémorrhagie, nous avons noté 16 fois l'interruption de la grossesse et 15 fois l'accouchement à terme. Nauss, de son côté, sur 19 cas, a trouvé 8 grossesses à terme. Outre ces résultats, que nous ne faisons qu'indiquer, nous ajouterons le fait suivant, qui est inédit et nous a été communiqué par M. le Dr Lucas-Championnière.

(1) Ziegler. Loc. cit.
(2) Hall. Davis. Obs. 133.
(3) Spaeth. Obs. 277.
(4) Albert de Bonn. Gaz. hebdom., 1855.
(5) Ramsbotham. Medic. Times and Gaz, 1863.

Digitized by Google

Observation XXVI (inédit).

Tumeur fibreuse de l'utérus. Grossesse avec augmentation énorme du corps fibreux. Hémorrhagie violente du 3e au 4e mois. Accouchement à terme. Douleurs rapprochées du travail. Disparition complète de la tumeur.

Mme X..., âgée de 39 ans, mariée à l'âge de 35 ans, a présenté toute sa vie des règles remarquablement abondantes et quelquefois douloureuses. Mariée à 35 ans, elle a, peu après son mariage, des phénomènes de congestion utérine qui me conduisent à lui faire des scarifications du col, qui la soulagent et régularisent ses fonctions menstruelles. Dès cette époque, je sens dans la paroi antérieure de l'utérus, à gauche, un noyau d'induration qui me fait admettre la présence d'une tumeur fibreuse. Cette tumeur grossit jusqu'au volume d'une noix.

Peu de souffrance, mais gêne assez remarquable dans la marche et la station debout. Chaque époque menstruelle est passée dans le lit.

Cet état était fort supportable, lorsqu'en novembre 1875 cette dame m'annonce que ses règles se sont supprimées. Elle croit être enceinte. Ce mois et le suivant, peu de troubles digestifs. Signes de grossesse imparfaits. Le col, toujours gros autrefois, est à peu près dans le même état. Les tubercules de Montgomery sont très développés.

Le 11 janvier 1876, cette dame qui avait perdu un peu de sang dans la journée est prise, dans la nuit, d'une hémorrhagie effrayante. Le sang écoulé traverse plusieurs matelas. Consultation avec mon collègue, M. Siredey, le 13 janvier. Nous constatons ensemble l'augmentation du volume de l'utérus, la présence d'une tumeur dure du volume d'un œuf, occupant la région antérieure de l'utérus au-dessus du ligament large gauche. L'écoulement sanguin s'est modéré, mais il continue.

Position horizontale : glace, lavements laudanisés pour calmer les douleurs (les injections de morphine ont amené des vomissements) ; peu après, l'hémorrhagie diminue et s'arrête. Encore une

Digitized by Google

seconde consultation avec M. Siredey, le 22 mars. Nous constatons les progrès de la tumeur, l'augmentation de volume de l'utérus; aucun signe certain de grossesse.

A partir de ce moment, la patiente est maintenue dans son lit le plus souvent et, quand on lui permet de se lever, elle reste étendue sur sa chaise longue. Sa tumeur grossit constamment, et à mesure que l'utérus se développe, il proémine au-dessus du pubis et se détache mieux du corps de l'utérus.

A la fin d'avril, après avoir souffert davantage pendant quelques jours, la malade se plaint d'être mouillée par un écoulement vaginal. Elle perd du pus assez abondamment pendant une dizaine de jours. Ce n'est que vers le 15 mai que j'entends les bruits du cœur au-dessus du niveau de la tumeur qui masque toute la région antérieure et inférieure de l'utérus.

Il y a peu de temps que la malade a senti nettement remuer. Au milieu de toutes ses douleurs, elle rendait, du reste, assez mal compte de ses sensations. A la fin de la grossesse, la tumeur située au devant de l'utérus a un volume considérable, celui d'une tête de fœtus à terme.

Le 17 juillet, à une heure du matin, elle ressent quelques douleurs. A partir de cinq heures, les douleurs deviennent incessantes. J'arrive chez elle et je note que, depuis cette heure jusqu'à l'heure de l'accouchement, je n'ai pas pu trouver une fois plus de deux minutes et demie d'écart entre les contractions.

Présentation O.I.G.A.

Le travail marche bien jusque vers midi. La dilatation est à peu près complète, le col a des bords durs. La malade est arrivée à un état d'énervement extrême. Je lui donne du chloroforme en l'endormant complètement pendant une heure. Comme il ne se fait plus de progrès, j'applique le forceps et, sans grandes difficultés, j'amène un enfant du sexe féminin, pesant plus de 3,000 grammes.

La délivrance est rapide; je la fais suivre de deux grammes de seigle ergoté en poudre. Il y a eu un écoulement sanguin abondant, mais pas de perte à proprement parler.

Les suites de couches sont naturelles. Je maintiens la malade, qui n'allaite pas, un mois dans son lit. Je suis frappé, malgré toutes

Digitized by Google

ces circonstances défavorables, du retrait rapide de l'utérus, au devant duquel la tumeur forme une boule en saillie.

1er septembre. Retour des règles assez abondantes pendant deux jours ; pas de douleurs.

Le 7. Je constate que l'utérus, encore un peu volumineux, est très régulier, sauf au niveau du cul-de-sac antérieur, à gauche. La tumeur est encore plus volumineuse qu'avant la grossesse, mais déjà réduite au volume d'un œuf. La malade se lève sans souffrir et part pour la campagne.

A partir de ce moment, la santé redevient parfaite. Les règles reviennent régulièrement, et aussitôt leur arrivée, la malade garde l'immobilité la plus complète au lit. Elles ont une moyenne de durée de trois jours, elles sont abondantes, mais avec peu de caillots quand l'immobilité est bien observée.

En février 1877, j'examine de nouveau cette dame qui avait eu de légers malaises dans le ventre après une fatigue considérable. Je suis tout surpris de ne pas trouver la tumeur. La partie latérale gauche de la tumeur est plus dure que la droite, l'utérus est de volume à peu près normal. On observe assez sévèrement mes prescriptions à savoir, le repos absolu pendant les règles.

Dans le conrant de 1878, j'ai de nouveau pratiqué le toucher, l'état s'est maintenu, l'utérus est normal. On trouve peut-être un peu d'irrégularité du côté où la tumeur a existé. Mais cela serait insensible pour quelqu'un qui n'aurait pas examiné cette personne antérieurement.

Je l'ai revue tout récemment en mars 1880, mais sans la toucher. La santé est excellente. Depuis deux ans, sauf le repos pendant les règles, cette dame a repris toutes ses habitudes, une vie très fatigante, parfois des journées entières debout, faisant de longues marches. Elle néglige même souvent de porter une ceinture que je lui avais prescrite.

Elle ne ressent jamais de douleurs abdominales ; si elle essaie de faire de l'exercice pendant ses règles, celles-ci se prolongent. Toutefois, cela est beaucoup moins marqué aujourd'hui qu'au début.

J'appelle toute l'attention sur la forme du travail que j'ai déjà observée plusieurs fois et qui indique une irritabilité particulière de l'utérus ; douleurs incessantes. Je rapprocherai de ce fait les

Digitized by Google

douleurs que j'ai observées récemment chez une dame de 41 ans, enceinte de six mois, portant une tumeur sous-péritonéale, volumineuse, et chez laquelle un peu de fatigue aurait amené des contractions très douloureuses qui se répétaient toutes les cinq ou dix minutes, sans produire, du reste, la dilatation du col.

Les neuf premiers jours, j'échouai avec plusieurs médications, lavements laudanisés, repos ; les lavements de chloral de 2 grammes, 2 fois le jour, soulagèrent durant deux jours ; je fis disparaître complètement les douleurs par des injections sous-cutanées de morphine, 1 centigramme matin et soir. La grossesse a continué et va prochainement arriver à terme.

Enfin nous signalerons l'*ascite*, qui résulte soit d'une hydro-phlegmasie du péritoine, soit d'une simple gêne de la circulation ;

L'*hydramnios* (Mangiagalli, R. Lee) ;

Un cas de *rupture de l'utérus* (Chaussier).

Bien souvent les fibromes utérins compliquant la grossesse retentissent sur l'état général. M. Guéniot (1) a noté dans une observation des accès fébriles revenant chaque jour et épuisant la malade. Joignons-y une altération profonde de la santé, de la céphalalgie, des vertiges, des palpitations fréquentes, de l'oppression au moindre effort ; enfin, une pâleur spéciale et se rapprochant de la teinte jaune paille du facies utérin et de la chloro-anémie. (Courty.)

2° *Complications pendant l'accouchement.*

Nous ne reviendrons pas sur les anomalies de contraction de l'utérus, ni sur les présentations anormales dont nous avons fait une étude détaillée en traitant de l'in-

(1) Bull. Soc. de chir., 1868.

Digitized by Google

fluence des fibromes sur l'accouchement. Nous ne nous occuperons ici que de la rupture prématurée et spontanée des membranes, de la procidence du cordon et des membres, des ruptures utérines ; nous signalerons enfin quelques complications accessoires notées exceptionnellement.

A. *Rupture prématurée et spontanée des membranes.* — Vers la fin de la grossesse les contractions de l'utérus plus fortes et quelquefois pénibles pour la femme, sans toutefois être douloureuses, concourent à l'effacement du col, phénomène qui se complètera avec les premières contractions du travail.

La portion de l'œuf qui correspond à l'orifice interne agit en ce point, sous le nom de poche des eaux pour produire l'effacement du col et plus tard la dilatation de l'orifice externe. Mais pour cela, il faut que les membranes de l'œuf résistent aux pressions qu'elles supportent : à cette condition seule, se formera le coin liquide qui joue dans le mécanisme de l'accouchement un rôle si important. Or, il est d'observation que dans les cas où il existe des fibromes utérins compliquant le travail, la déchirure spontanée des membranes se fait d'une façon hâtive. Nous savons, en effet, que normalement la rupture de la poche des eaux ne se produit qu'au moment de la dilatation complète.

En compulsant nos tableaux, nous avons trouvé 24 cas de rupture prématurée et spontanée des membranes sur 307 observations, soit 1 sur 12,7 accouchements. La rupture s'est faite 4 fois avant terme, 2 fois au 7e mois de la grossesse (Auger, obs. 9 ; Cazin de Boulogne, obs. 49) ; 2 fois au 8e mois (Danyau, obs. 87 ; Moret, obs. 203). Cet accident a été noté 20 fois au terme de la gestation : (Amand, obs. 13 Champney's, obs, 58 ; Charpentier, obs. 59 ; Chan-

Digitized by Google

treuil, obs. 63 ; Dupouy, obs. 73 ; Hecker, obs. 137 ; Ioannowsky, obs. 145 ; Kilian, obs. 150 ; Klaproth, obs. 155 ; Laroche, obs. 184 ; Mangiagalli, obs. 188 ; Magistel, obs. 193 ; Mayor, obs. 205 ; Martin, obs. 210 ; Pillore, obs. 231 ; The Practitioner, obs. 237 ; Storer, obs. 259 ; Stoltz, obs. 262 ; Tarnier, obs. 282 ; Waller, obs. 293).

Ce phénomène est-il intimement lié à l'existence des fibromes utérins ? Nous ne le pensons pas, car on le retrouve toutes les fois qu'il existe une anomalie dans les facteurs de l'accouchement, quelle qu'en soit la cause.

Lorsque la filière pelvi-génitale est rétrécie, que l'angustie résulte d'une altération des parties molles ou des parties dures, lorsque le fœtus est atteint d'hydrocéphalie ou que sa situation est vicieuse, lorsque le mode des forces expultrices est troublé, on voit se produire fréquemment la rupture prématurée et spontanée des membranes par un mécanisme sur lequel je n'ai pas à insister ici. Dans les cas de fibromes utérins compliquant l'accouchement, nous avons noté l'angustie pulvienne, les présentations anormales, l'anomalie des contractions utérines.

Cette rupture prématurée et spontanée des membranes n'a pas un intérêt purement spéculatif : il faut bien savoir que cet accident compromet souvent le salut de la mère et la vie de l'enfant.

En effet, n'oublions pas que la poche des eaux est l'agent de la dilatation : cette poche rompue sera remplacée par la partie fœtale qui se présente et qui va s'engager péniblement dans un canal plus ou moins rétréci. Que se passe-t-il alors ? Les contractions se répètent et deviennent tétaniques, la femme s'épuise et meurt si on n'intervient pas ou si on intervient trop tard : nous assistons à la forme de travail décrite plus haut et à laquelle la rupture

Digitized by Google

prématurée et spontanée des membranes n'est donc pas étrangère.

Cet accident a des conséquences immédiates qui compromettent rapidement l'existence du fœtus : c'est ainsi que l'écoulement du liquide amniotique, en permettant la rétraction de l'utérus, met obstacle aux échanges fœto-maternels par compression des vaisseaux ombilicaux, placentaires et utérins. Mais ce sont là des faits trop connus pour que je doive m'y appesantir.

Quels que soient les dangers qui relèvent de la rupture prématurée et spontanée des membranes, nous ne devons pas oublier que, dans les cas qui nous occupent, cet accident peut être considéré comme favorable, dans une certaine mesure, à la terminaison de l'accouchement ; reste à savoir, si les avantages compensent les inconvénients.

B. *Procidence du cordon ombilical.* — La procidence du cordon ombilical plus rare que la rupture prématurée des membranes est survenue 13 fois sur 307, soit 1 sur 23, 6 : (Blot, obs. 16 ; Brown, obs. 20 ; Barnetche, obs. 42 ; Breslau, obs. 47 ; Hermann, obs. 131 ; Klaproth, obs. 156 ; R. Lee, obs. 160 ; Lever, obs. 178 ; Magistel, obs. 193 ; Moret, obs. 203 ; d'Outrepont, obs. 224 ; Thomas, obs. 287 ; Yeld, obs. 307).

Il m'est difficile de dire si les fibromes utérins favorisent beaucoup la procidence du cordon ombilical, car M. le professeur Depaul, dans ses cliniques, est arrivé à la proportion de 1 sur 116, Mazzoni à 1 sur 22, Stoltz à 1 sur 69 et Mme Lachapelle à 1 sur 382. En présence de résultats si différents, il est malaisé de savoir où est la vérité. Cependant je serais porté à penser que les fibromes utérins doivent jouer un rôle dans la production de cet accident par le fait

Digitized by Google

des rétrécissements auxquels ils donnent lieu, par le fait des présentations vicieuses, des anomalies de contraction (Nœgele), et de la rupture prématurée des membranes.

C. *Procidence des membres.* — Je n'ai trouvé indiquée la procidence des membres qu'une seule fois par Danyau (obs. 87). Dans ce cas, il y eut déchirure spontanée des membranes au 8e mois avec procidence d'un pied et d'une main. Dans ma statistique, je n'ai tenu aucun compte de la procidence du bras dans les présentations de l'épaule, et des extrêmités inférieures dans les présentations du siège.

D. *Rupture de l'utérus.* Nous ne saurions assez faire de restrictions à propos de cette complication. Loin de nous l'idée de mettre en doute les observations de certains auteurs; mais dans bien des circonstances, il nous paraît plus rationnel et plus vrai, d'attribuer au fait général de dystocie et aux manœuvres exercées, plutôt qu'au fibrome lui-même, la déchirure des parois utérines.

Nauss ne cite pas moins de dix observations, Susserott, cinq, dans lesquelles il y eut rupture.

Dans le cas de Bezold (Siebolds Journal, f. Geb., II), outre le fibrome utérin, il y avait présentation du tronc; la version ne fut faite qu'au bout de treize heures. Dans celui de Ferguson, la rupture fut, à n'en pas douter, la conséquence de l'opération.

Dans l'observation de Shekleton, il est difficile de savoir quelle a été l'influence du fibrome. Après un travail de dix-sept heures, on fit la perforation, puis l'éviscération, l'amputation d'un bras avec le crochet aigu.

Fabrice de Hilden, parle d'un accouchement dans le-

Digitized by Google

quel le travail duraitdepuis six jours : il trouva la malade agonisante. L'opération césarienne fut pratiquée. La matrice présentait une déchirure, à travers laquelle la tête de l'enfant passait dans l'abdomen. Le fibroïde, du volume d'une tête d'enfant, adhérant au col de la matrice, avait déterminé des contractions si violentes, que la rupture de l'utérus s'en était suivie.

A ces observations, Susserott ajoute les observations de Hildanus, de Bartholin, comme cas de fibromes ayant entraîné la rupture de l'utérus pendant l'accouchement.

Lambert y joint celles de Knoblochius, de Simon, de Scholzius : c'est là, ce nous semble, faire dévier la question considérablement, car dans ces derniers cas, il ne s'agit rien moins que de squirrhes. Certes, nous savons très bien qu'il fut un temps où le fibrome ne portait pas le nom qu'il a aujourd'hui et où toutes les tumeurs qui lui ressemblent étaient décrites sous le nom de tumeurs dures, squirrheuses. Aussi écarterons-nous tous les cas où le diagnostic ne fut pas très nettement formulé.

Cependant il faut excepter le cas de Vollmer (1), où la rupture de l'utérus fut spontanée. Nulle opération ne fut tentée sur le fœtus.

E. *Accouchement impossible.* — A côté des cas de rupture de l'utérus nous devons placer immédiatement ceux dans lesquels l'*accouchement ayant été impossible* par les voies naturelles, mère et enfant sont morts. (Neuscher obs. 217; Mayor, obs. 206; R. Lee obs. 162; Ingleby, obs. 148); Kiwisch, obs. 153).

Voitgel parle, d'après Zeller, d'une tumeur qui, pendant

(1) Vollmer. Schmidt's Jahrb, 1834, p. 28.

Digitized by Google

treize jours, empêcha la sortie du fœtus; elle adhérait au col de l'utérus et remplissait l'excavation pelvienne (Semeiol. obst., p. 59).

Dans un cas observé par Chaussier, où la tumeur avait le volume de la tête d'un enfant et occupait la lèvre postérieure du col, la mère et l'enfant moururent pendant le travail.

M. le professeur Depaul (1) cite un fait dont il a été témoin, lorsqu'il était chef de clinique de Dubois : un fibrome de l'utérus rendit l'accouchement impossible, et la malade mourut sans que la désobstruction ait pu s'opérer.

Nous avons déjà vu que dans l'observation de Dupouy, la grossesse s'était compliquée d'œdème des membres inférieurs, *d'albuminurie et d'éclampsie* : les attaques reparurent trois ou quatre fois pendant le travail. A côté de ce cas, signalons un cas observé par Henry Madge (Society's Transact , V, XIV) où les convulsions apparurent pendant l'accouchement; mais ce ne sont là que de simples coïncidences et non des complications directes des tumeurs fibreuses de l'utérus.

3° *Complications pendant la délivrance.*

Les accidents de la délivrance peuvent se borner à trois principaux :

A. *Rétention du placenta.* — Elle peut être la conséquence soit d'un défaut de décollement, soit de l'absence ou de l'insuffisance des contractions utérines, soit d'adhérences

(1) Bull. Soc. de chir.

Digitized by Google

trop intimes entre le placenta et l'utérus, le placenta et la tumeur (voir : Influence des tumeurs fibreuses sur la délivrance). Les résultats de cette rétention dans les cas de tumeurs fibreuses sont les mêmes que dans les cas ordinaires (voir : Complications pendant les suites de couches).

B. *Inversion de l'utérus.* Elle résulte souvent des tractions immodérées que l'on exerce sur le cordon ombilical. Mais dans certaines circonstances elle peut être spontanée et dépendre du point d'insertion d'un fibrome plus ou moins volumineux au fond de l'utérus. Elle s'annonce ordinairement par une douleur déchirante, suivie de collapsus et d'hémorrhagies, parfois excessivement graves (voir : Diag. des fibr. utér. et de l'inversion). Dans d'autres cas, elle peut passer inaperçue et n'être révélée qu'à l'autopsie, comme dans le fait de M. Tarnier (obs. IV), et dont nous donnons ci-après la figure.

C. *Hémorrhagies.* — Très communes à ce moment-là, les hémorrhagies sont dues, outre les complications que nous venons de citer, à l'impossibilité mécanique dans laquelle est l'utérus de se rétracter complètement et, par là même, d'obturer l'orifice béant des vaisseaux. L'hémorrhagie peut être soudaine, foudroyante après la délivrance et déterminer la mort instantanément. Dans un cas cité par M. Tarnier (Bull. Soc. de chir., 1868) la mort est survenue par suite d'hémorrhagie causée par un fibrome voisin du placenta.

Dans une observation de Chaussier, le placenta était inséré sur une tumeur interstitielle et la malade mourut d'hémorrhagie.

Le même résultat a été noté dans un cas de tumeurs

Digitized by Google

fibro-cartilagineuses interstitielles par d'Outrepont obs. 223 ; R. Lee ; obs. 164; Ashwell obs. 1.



Fig. 9. — Inversion partielle due à un fibrome sous-muqueux.

A côté de ces hémorrhagies, d'une gravité extrême, il en est de légères, mais continuelles et durant un temps variable. Elles se produisent très rarement dans les cas de tumeurs fibreuses sous-péritonéales, fréquemment dans les cas de fibromes interstitiels, parce que les noyaux fibreux situés dans l'épaisseur des parois utérines empêchent le raccourcissement complet des fibres de l'organe, généralement dans le cas de tumeurs sous-muqueuses, opposant par leur masse un obstacle insurmontable à la rétraction de l'utérus.

Parmi les cas d'hémorrhagies qui se sont déclarées au moment de la délivrance, mais qui n'ont pas entraîné un

Digitized by Google

dénouement fatal, du moins immédiat, nous citerons : Bailly, obs. 31 ; Byrne, obs. 35; Ferguson, obs. 95; Grière, obs, 117; Hecker, obs. 136; Klaproth, obs; 156; Kuchenmeister, obs. 159; Macfarlane, obs. 204; Radford, obs. 242; Thoumain, obs. 289.

Digitized by Google

CHAPITRE X.

PRONOSTIC.

Après les détails dans lesquels nous sommes entré à propos de l'influence exercée par les fibromes utérins sur la grossesse et sur l'accouchement, nous avons à peine besoin de dire que ces tumeurs constituent une complication extrêmement grave et pour la mère et pour l'enfant. Et si les périls cessent pour l'enfant au moment de son expulsion hors des organes génitaux, ils persistent pour la mère, comme nous le verrons en traitant des suites de couches.

Je ne puis revenir ici sur ce que j'ai dit de l'influence fâcheuse des fibromes utérins sur la grossesse. Je rapellerai simplement, que ces tumeurs peuvent donner lieu à des grossesses ectopiques; à l'implantation anormale du placenta, soit sur le segment inférieur de l'utérus, soit sur la tumeur elle-même, accidents dont, chemin faisant, j'ai signalé la gravité.

Sur les 227 cas de grossesse dans lesquels la terminaison est indiquée, nous avons relevé 39 avortements, le sort de la mère a été noté 30 fois seulement: dans 14 cas, les femmes succombèrent.

L'accouchement prématuré spontané s'est produit 23 fois sur le même nombre de grossesses; 8 mères ont succombé. Le sort des enfants a été indiqué dans 15 cas; 6

Digitized by Google

sont nés morts; 4 avaient succombé depuis un certain temps; 9 enfants naquirent vivants, mais nous ignorons ce qu'ils sont devenus et dans l'accouchement prématuré, nous savons que la difficulté n'est pas tant de faire naître un enfant vivant que de le conserver.

Enfin, sur 165 accouchements à terme, 90 fois l'expulsion fut spontanée. Dans 85 de ces accouchements spontanés et à terme, nous connaissons le sort de la mère; 35 fois la mort termina la scène, soit 1 fois sur 2,45.

Pour les enfants, la terminaison n'a été indiquée que 52 fois; 13 de ces enfants sont nés morts, 39 sont nés vivants, d'après ces chiffres, il ne mourrait qu'un enfant sur 4.

Si nous comparons ces résultats à ceux donnés par M. le Dr Tarnier à la Société de chirurgie, nous constatons de sensibles différences. M. le Dr Tarnier a noté 8 accouchements spontanés sur 42 cas : 6 femmes avaient guéri, 1 était morte, le sort de la dernière n'était pas indiqué.

Quant aux enfants, 3 étaient nés vivants, 3 étaient nés morts: on ne connaissait pas le sort des deux autres. De ces chiffres, M. le Dr Tarnier crut pouvoir conclure que, lorsque l'accouchement se termine spontanément, le résultat est très favorable pour la mère, un peu moins pour l'enfant. On peut voir par ce qui précède que nous serions conduits à formuler une opinion complètement opposée, puisqu'il mourrait une femme sur 2,45 et seulement 1 enfant sur 4. Mais les données que nous possédons sont trop incomplètes pour qu'il nous soit permis de conclure d'une façon absolue.

Si maintenant nous cherchons à apprécier d'une façon un peu plus générale la gravité du pronostic, que l'accouchement ait lieu à terme ou avant terme, que la terminaison

Digitized by Google

ait été spontanée ou artificielle, nous voyons que sur les 286 cas contenus dans nos tableaux et où le sort de la mère a été noté, 141 femmes ont succombé, soit 1 sur 2,02. Dans 220 observations le sort des enfants a été indiqué : 130 sont nés morts, soit 1 sur 1,69. De ces chiffres il ressort que la mortalité est un peu plus grande pour la mère ; mais elle s'est élevée pour les enfants dans des proportions considérables. Ces résultats s'expliquent aisément, si l'on songe que la terminaison artificielle de l'accouchement est toujours pratiquée, autant que possible, au mieux des intérêts de la mère, dût-on, pour cela faire le sacrifice de l'enfant ; c'est, en effet, ce que nous avons noté dans un très grand nombre de cas.

Donc les fibromes utérins constituent une complication dont la gravité est indiscutable et cette gravité est subordonnée : 1° aux accidents dont ces tumeurs peuvent être la cause pendant la grossesse ; 2° aux difficultés qu'elles peuvent faire naître au moment de la parturition ; 3° aux moyens employés par l'accoucheur pour terminer l'accouchement.

Nous avons étudié les accidents de la grossesse et les difficultés de l'accouchement ; il nous reste à rechercher le rôle que joue l'intervention obstétricale, dans les différentes circonstances où elle est mise en œuvre, et c'est sur les résultats qu'elle aura donnés que nous baserons notre pronostic dans chaque cas particulier.

Digitized by Google

CHAPITRE XI.

CONDUITE A TENIR.

1°) *Avant la conception.* — Les résultats que nous de venons de consigner dans l'étude du pronostic ne peuvent laisser le moindre doute dans l'esprit du chirurgien, et Blandin disait judicieusement : « Il importe aux jeunes femmes qui ont des corps fibreux de l'utérus de ne pas devenir enceintes; d'abord, parce que le plus souvent elles auraient à supporter les périls de l'avortement et ensuite parce que, si l'enfant venait à terme, la tumeur fibreuse pourrait apporter des obstacles considérables à l'accouchement. » Telle était aussi l'opinion de Bayle, qui, voulait « qu'on conseillât aux malades affectées de corps fibreux de renoncer à l'espoir de devenir mères. » Dans une observation d'avortement lié à l'existence de tumeurs fibreuses, M. le professeur Depaul dit : « Mieux conseillée, cette malade ne se fût point mariée. »

Nous n'avons pas grand'peine à nous rallier à l'opinion des auteurs que nous venons de citer. Cependant il ne faut pas oublier que la mission de l'accoucheur est, en pareil cas, extrêmement délicate, et que c'est s'assumer une lourde responsabilité que de condamner une femme au célibat. Aussi pensons-nous qu'il sera toujours bon, sinon indispensable de faire partager cette responsabilité par des confrères éclairés. On devra tenir le plus grand compte, avant de formuler une opinion, du volume et du nombre

Digitized by Google

des tumeurs, de leur situation et de leur siège anatomique. Encore ne doit-on pas oublier que, dans les cas mêmes les plus favorables en apparence, la prédisposition aux hémorrhagies, la tendance de la tumeur à s'accroître avec la grossesse, la fréquence et les dangers de l'avortement, sont des éléments qu'il ne faut pas négliger. Enfin on doit toujours avoir présente à l'esprit la série des faits malheureux dans les cas où ni la grossesse, ni l'accouchement n'ont été entravés. Mais le plus souvent le médecin se trouve en présence d'un fait accompli ; il n'a plus qu'à en atténuer les trop tristes conséquences.

2°) *Pendant la grossesse.* — En effet, les tumeurs fibreuses peuvent parfois acquérir un volume considérable, sans que la femme en ait jamais été sensiblement incommodée. Les règles ont pu être un peu plus abondantes, l'émission des urines et l'excrétion des matières un peu plus difficiles, surtout au moment de la menstruation (Depaul, Guyon); mais ces phénomènes ne suffisent généralement pas à attirer l'attention des malades. Aussi, sans soupçonner le danger qui les menace, les femmes se marient et une grossesse survient. Quelle doit être la conduite de l'accoucheur? Il importe tout d'abord d'être renseigné aussi exactement que possible, comme précédemment, sur le volume et le nombre des tumeurs, sur leur situation par rapport aux divers segments de l'utérus, sur leur siège anatomique. Mais si après un examen minutieux, nous nous sommes convaincu que, selon toutes probabilités, l'accouchement ne présentera aucune difficulté, notre devoir est alors de faire tous nos efforts pour conduire la grossesse à terme. Nous savons que les fibromes utérins déterminent assez fréquemment une fausse couche ; il faut donc se tenir

Digitized by Google

prêt à parer aux accidents et à contre-balancer l'influence des causes prochaines de l'avortement, c'est-à-dire de l'hémorrhagie et de la contraction utérine. Le repos absolu dans le décubitus horizontal aux époques correspondantes à la période menstruelle, des boissons fraîches, une nourriture légère suffiront dans bien des cas à prévenir tout accident. Mais supposons qu'il se fasse une rupture vasculaire, que l'utérus entre en contraction. On devra immédiatement avoir recours aux moyens que nous venons d'indiquer, et employer en même temps les opiacés, sous forme de laudanum en lavements et à haute dose, ou sous forme de chlorhydrate de morphine en injections sous-cutanées, médication qui, dans la plupart des cas, donnera les meilleurs résultats. C'est ainsi qu'on pourra lire, au n° 238 de nos tableaux, une observation de M. Peter, dans laquelle des menaces d'avortement cédèrent à l'emploi du repos et des opiacés. Il s'agit d'une femme atteinte de tumeur fibreuse qui fut prise, au 4e mois de sa grossesse, d'hémorrhagies inquiétantes et de douleurs très intenses. Grâce à la médication dont nous venons de parler, les accidents furent conjurés et la femme accoucha spontanément et à terme d'un enfant vivant, malgré le développement considérable de la tumeur sous l'influence de la grossesse.

Mais il faut bien savoir que l'avortement se produit souvent, malgré le traitement le mieux compris et le mieux dirigé : il existe au niveau de l'utérus une épine dont l'ablation seule. semble devoir permettre une grossesse à terme.

Alors se pose la question de l'intervention chirurgicale pendant la grossesse. Nous n'avons pas à étudier ici l'influence réciproque de la grossesse et du traumatisme; aussi ne ferons-nous qu'indiquer ce qui a trait directement à

Digitized by Google

notre sujet. Dans le remarquable rapport (1) de M. le professeur Verneuil au Congrès de Genève en 1877, nous lisons ce qui suit : « Il faut s'abstenir autant que possible dans les affections *que le gravidisme n'influence pas*, et qui, réciproquement, ne *compromettent qu'indirectement la grossesse et la parturition.* » Nous avons montré l'influence directe de la grossesse sur les tumeurs fibreuses, et c'est précisément pour nous opposer à l'action fâcheuse des fibromes utérins sur la grossesse que nous nous proposons d'intervenir. Nous sommes donc bien autorisé, au nom des lois qui régissent la bonne chirurgie, à enlever, durant la gestation, ce qu'on peut appeler le corps du délit.

Cependant, nous ne saurions accepter, à l'exemple de certains chirurgiens, une intervention aussi grave que celle qui consiste à faire la gastrotomie pendant la grossesse. Nous limiterons notre intervention aux cas dans lesquels la tumeur est accessible, par les voies naturelles ; aux cas dans lesquels la tumeur implantée sur le segment inférieur de l'utérus, s'engage, grâce à un pédicule plus ou moins long, dans la cavité cervicale pour arriver dans le canal vaginal et même à l'orifice vulvaire.

Selon que ces tumeurs sont sessiles ou pédiculées, le procédé opératoire doit nécessairement varier.

Dans le premier cas, c'est à l'excision qu'il faut avoir recours, et l'on se servira soit du bistouri, soit des ciseaux, soit de l'écraseur linéaire; dans le second cas, on pourra avantageusement employer la ligature et surtout la ligature suivie de l'excision. La cautérisation, le broiement, l'arrachement, ont de nombreux inconvénients qui nous les font rejeter. Ces moyens peuvent, en effet, déterminer des se-

(1) loc. cit.

Digitized by Google

cousses, des tiraillements qui ne peuvent qu'augmenter l'irritation dont la matrice est le siège.

Dans une observation à laquelle j'ai déjà fait allusion, M. le Dr Larcher fit, au cinquantième jour de la grossesse, l'excision d'un fibrome implanté sur la paroi antérieure de la cavité du col et la malade accoucha à terme d'un enfant vivant. (Evans, obs. 90 ; Hanck, obs. 134 ; Lever, obs. 177 ; Merriman, obs. 192 ; Oldham, obs. 219 ; West, obs. 295) ; rapportent des faits semblables. Dans tous ces cas, si ce n'est dans celui de Hanck, la grossesse put aller à terme, l'enfant naquit vivant et la mère guérit. La malade de Hanck présentait trois fibromes développés dans la cavité cervicale, l'ablation en fut successivement pratiquée à quelques jours de distance : l'avortement ne se fit que huit jours après l'excision de la dernière tumeur et la mère guérit. Il est intéressant de noter que dans tous ces faits, l'intervention chirurgicale fut motivée par des hémorrhagies abondantes qui, selon toutes probabilités, auraient fini par amener une fausse couche ou la mort de la mère. La malade de Lever était dans une anémie profonde.

Larcher, Hanck et West eurent recours à l'excision ; ils ne disent pas que les tumeurs fussent pédiculées.

Evan, Lever, Merriman firent la ligature et Oldham la torsion du pédicule.

Les tumeurs sous-muqueuses du fond de l'utérus échappent à notre action pendant la grossesse et des avortements répétés peuvent en être la conséquence, sans qu'il nous soit possible d'intervenir utilement.

Ce que nous venons de dire des tumeurs sous-muqueuses s'applique également aux tumeurs interstitielles. L'énucléation. qui serait le procédé opératoire à employer en pareille circonstance, n'a été pratiqué qu'une seule fois

Digitized by Google

pendant la grossesse par Grimsdale (obs. 184); l'avortement ne s'en produisit pas moins, mais la malade se rétablit.

Quant aux fibromes sous-péritonéaux, ils n'amènent l'avortement que d'une façon exceptionnelle, et cela est d'autant plus heureux que nous ne saurions nous décider, comme je le disais plus haut, à l'ablation de ces tumeurs.

Telle est la conduite à tenir dans les cas où les tumeurs, qui nous occupent, ne peuvent faire craindre de sérieuses difficultés au moment du travail. Eviter l'avortement doit être notre unique préoccupation : nous verrons la conduite qu'il faut tenir en pareille circonstance.

Nous devons rechercher actuellement ce qu'il convient de faire, quand le résultat de notre examen nous porte à penser que l'accouchement à terme sera très difficile ou impossible.

Quelques auteurs, assimilant l'obstruction de la filière pelvienne par des tumeurs fibreuses à un rétrécissement osseux, ont pensé que la conduite à tenir devait être la même dans les deux cas et ils se sont préoccupés de poser les indications et contre-indications de l'avortement provoqué et de l'accouchement prématuré artificiel.

Or, il est facile de voir par les détails dans lesquels nous sommes entré à propos de l'accouchement, que les rétrécissements dus à des viciations du bassin et les obstructions de l'excavation par des tumeurs fibreuses, ne peuvent être comparés. L'angustie pelvienne résultant d'une altération des parties dures est immuable ; il n'en est pas de même, quand l'étroitesse du canal pelvi-génital tient à la présence de tumeurs même très volumineuses. En effet, ces tumeurs qu'elles soient utérines ou abdominales peuvent se déplacer, elles peuvent remonter au-dessus du détroit supérieur ou poussées au dehors par la partie fœtale qui se présente,

Digitized by Google

permettre l'accouchement spontané. D'autre part, nous verrons que l'accoucheur peut parfois aider la nature et dégager le canal pelvien par la réduction de la tumeur ou par son ablation.

En présence de ces faits, nous ne pensons pas qu'on puisse se croire autorisé à provoquer l'avortement ou l'accouchement prématuré. Ashwell conseilla l'accouchement prématuré artificiel dans les cas de tumeurs fibreuses compliquant la grossesse ; mais c'était pour mettre la femme à l'abri des dangers d'un ramollissement putride qui, selon lui, se produisait dans les derniers mois de la grossesse. Nous accepterions volontiers cette indication, si elle était fondée, mais il est démontré aujourd'hui que les craintes de l'auteur anglais sont purement illusoires, et que le ramollissement ne peut être que favorable à la terminaison de l'accouchement. Cette opinion est celle d'Ingleby qui s'éleva contre les idées de son compatriote, c'est encore celle de Ch. West, de M. le professeur Depaul, de M. le Dr Guéniot et de tous les auteurs modernes qui se sont occupés de la question.

Cependant Barnes semble penser autrement, car il dit : « Les fibroïdes ou les myomes des parois utérines ont souvent des conséquences désastreuses sur la grossesse, ils gênent le développement normal de l'utérus et, par suite, amènent des hémorrhagies et l'avortement. C'est peut-être heureux, car l'accouchement dans les derniers mois de la grossesse est encore plus dangereux. »

Nous ne saurions toutefois rejeter d'une façon absolue l'avortement provoqué et l'accouchement prématuré, car ces deux opérations seules peuvent, dans certaines circonstances, conjurer un péril imminent.

Tel est le cas où M. le professeur Depaul dut provoquer

Digitized by Google

l'avortement par suite d'accidents d'étranglement interne. (Voir complications pendant la grossesse.)

D'autre part, les résultats fournis par ces deux opérations ne sont pas très encourageants : sur huit avortements provoqués, consignés dans nos tableaux, deux femmes succombèrent ; sur cinq accouchements prématurés artificiels, la mort a été notée une fois, et dans un cas la terminaison n'est pas indiquée ; quant aux enfants, quatre sont nés morts. Mangiagalli, raisonnant sur six cas d'accouchements prématurés, spontanés ou provoqués, a noté quatre fois la mort de la mère, mais les résultats de cet auteur ne sauraient être concluants, car il fait entrer dans sa statistique, des cas d'accouchements prématurés spontanés dont il n'aurait pas dû tenir compte.

« Dans nos statistiques, dit M. le Dr Tarnier, je n'ai rencontré qu'un cas d'accouchement prématuré artificiel provoqué par moi : la mère a guéri, l'enfant a succombé pendant l'extraction. La science est donc loin d'être faite sur ce point. D'une manière générale, on peut dire que l'accouchement prématuré est une opération admirable ; mais ici on peut se demander si, en provoquant l'accouchement, on ne se prive pas des bénéfices qui résultent des modifications subies par le segment inférieur de l'utérus à la fin de la grossesse... Quant à l'avortement provoqué, je me bornerai à dire qu'on doit le réserver pour les cas où des accidents graves menacent la vie de la mère, ainsi que M. Depaul en a cité un exemple. »

Nous terminerons ce que nous avions à dire de la conduite à tenir pendant la grossesse, en publiant une observation récente de M. le Dr Wasseige, de Liége. Cet auteur a cru ne pas devoir différer son intervention jusqu'au moment de la viabilité du fœtus, et à quatre mois et demi

Digitized by Google

de grossesse, il a fait l'opération de Porro. Cinq jours après l'opération, la femme succombait.

Observation XXVII.

Fibromyome kystique volumineux de l'utérus. Grossesse de cinq mois. Hystérotomie. Traitement intra péritonéal du pédicule, après avoir fait l'hémostase au moyen de ligatures perdues. Mort de la femme au commencement du sixème jour ; par M. le Dr Wasseige, correspondant, à Liège.

Mme Tr..., née T..., 35 ans, accoucheuse, demeurant à H... Saint-S..., s'est aperçue, il y a quatre ans, qu'elle portait dans le côté gauche du bas-ventre une tumeur ayant à peu près le volume d'un poing. Cependant, jusqu'à la fin de l'année 1878, elle n'a pas éprouvé de douleurs sérieuses. Ses règles, qui s'étaient montrées pour la première fois à l'âge de 13 ans et demi, avaient toujours été régulières et d'une moyenne de quatre jours, jusqu'au mois de novembre 1878, époque à laquelle elles ont, pour la première fois, cessé de paraître. A partir de ce moment, la malade présenta plusieurs fois les symptômes d'une péritonite partielle.

Au mois de mars 1879, elle fit une fausse couche de trois mois et demi, à la suite de laquelle survint une métrite. Les menstrues ont alors repris leurs cours sans rien présenter de particulier; elles ont cessé de nouveau au mois d'octobre 1879. A partir de cette époque, le ventre qui avait augmenté insensiblement, a pris un grand développement, tant par l'accroissement rapide de la tumeur que par son élévation vers la région hypogastrique.

Depuis deux mois et demi, la malade a éprouvé des douleurs sourdes presque continuelles dans le ventre, avec exacerbations excessivement violentes. En même temps, l'appétit, qui avait toujours été bon, a considérablement diminué et les repas ont été souvent suivis de vomissements; enfin, la position horizontale est devenue pénible et la respiration gênée. Les urines sont mal gardées; la miction est fréquente et quelquefois douloureuse. Constipations, nuits mauvaises.

Voici dans quel état nous avons trouvé Mme T..., lorsque nous

Digitized by Google

l'avons vue, le 2 mars 1880 : elle était assez faible, un peu amaigrie, le pouls était normal; le décubitus dorsal presque impossible; respiration un peu gênée.

Nous avons constaté, à l'inspection, que la région abdominale était très volumineuse, non globuleuse, et qu'au-dessous de l'ombilic, il y avait une dépression marquée occupant principalement le côté droit du ventre.

Le palper faisait reconnaître une tumeur énorme qui dépassait l'ombilic de cinq travers de doigt dans la ligne médiane. Cette tumeur s'étendait à droite et à gauche et occupait les deux flancs. Elle descendait à cinq travers de doigt environ au-dessous de la cicatrice ombilicale, sur la ligne médiane, un peu plus bas à droite et surtout à gauche ; de sorte que sa forme se rapprochait sensiblement de celle d'un cœur de carte à jouer, renversé et légèrement incliné vers la gauche. On ne sentait pas de pédicule.

La tumeur était mate à la percussion et assez dure au toucher; la résistance était analogue à celle des corps fibreux. L'auscultation ne donnait aucun renseignement.

En-dessous de la tumeur, au niveau de la dépression que nous avons signalée plus haut, on observait de la matité, mais la résistance était moindre que partout ailleurs; cependant, pas de fluctuation.

La peau du ventre n'offrait rien d'important à noter; elle glissait assez facilement sur la tumeur; celle-ci paraissait cependant avoir contracté quelques adhérences vers la partie supérieure.

Au toucher vaginal, on trouvait le col reporté un peu en avant, présentant le ramollissement physiologique de la grossesse dans plus de la motié inférieure de la portion sous-vaginale. Dans le cul-de-sac antérieur, on sentait nettement la tête du fœtus, à laquelle on pouvait faire subir le ballottement.

La femme n'avait pas encore senti les mouvements actifs de l'enfant.

Les déplacements imprimés à la tumeur étaient transmis au col.

Les seins étaient un peu turgescents. Le mamelon était jaunâtre et l'aréole portait des tubercules de Montgomery. L'expression ne faisait pas sortir du liquide du mamelon.

Diagnostic. Tumeur fibreuse sous-péritonéale insérée par un pédicule large à la région antéro-latérale du côté gauche de l'uté-

Digitized by Google

rus, et grossesse de quatre mois et demi environ. Quelques adhérences.

Plan d'opération. En présence de la gravité de la position, c'est-à-dire du développement rapide de la tumeur, de la possibilité de la déchirure de l'utérus ou d'un avortement pouvant amener une hémorrhagie grave ou bien encore une hémorrhagie interne, il fallait nécessairement arrêter la marche de la grossesse; il fallait ou bien faire l'avortement d'abord et pratiquer plus tard l'hystérotomie, ou bien exécuter d'emblée l'opération de Porro.

Le doute, comme on le voit, n'était guère possible. En effet, dans l'état particulier où se trouvait la matrice, celle-ci pourrait-elle, après la ponction des membranes, se contracter assez pour expulser le fœtus d'abord, le délivre ensuite; puis revenir sur elle-même de manière à empêcher une hémorrhagie mortelle? Rien n'était moins probable que cette éventualité; aussi nous sommes-nous arrêtés à faire d'emblée l'hystérotomie sans avortement préalable.

Quant à la marche à suivre dans l'opération, nous avons résolu de la pratiquer en adaptant la modification du professeur Müller de Berne, au procédé de Porro, laquelle consiste, en général, à amener l'utérus à l'extérieur, et, dans le cas particulier qui nous occupe, l'utérus et la tumeur; ensuite, si nous en trouvions la possibilité, de réduire dans l'abdomen le pédicule de l'utérus, après l'avoir fermé par des sutures profondes et des sutures superficielles, en nombre suffisant pour empêcher tout suintement sanguin ou purulent.

Cette dernière partie du plan nous avait été soumise par le Dr Van den Bosch, assistant de la Clinique obstétricale de Liège, à son retour d'une excursion à Bonn et à Berlin. C'est la manière de Schröder, de Berlin, dans les extirpations de l'utérus; Litzmann l'avait pratiquée sur un utérus gravide, à Kiel, en 1879, mais sans succès, ce dont M. Van den Bosch n'avait pas connaissance.

Le Dr Welponer, qui rapporte l'observation de Litzmann, croit que le procédé de Schröder évite d'avoir, à l'extérieur, une plaie pouvant devenir le point de départ de l'infection.

Le Dr Van den Bosch croyait, en outre :

1° Pouvoir éviter complètement les tiraillements, qui étaient plus à craindre ici que dans l'ovariotomie, parce que le pédicule est toujours court et large;

Digitized by Google

2° Pouvoir rendre la cicatrice abdominale plus étroite et diminuer les probabilités d'une hernie ;

3° Pouvoir éviter une fistule ;

4° Enfin obtenir une cicatrisation complète en une dizaine de jours.

Notre plan arrêté, nous conseillâmes à la malade de se soumettre à l'hystérotomie et, eu égard aux circonstances, à le faire sans tarder.

Mme T..., s'étant déclarée prête à supporter l'opération, nous la fixâmes au 18 mars.

Le 17. Administration d'un purgatif.

Le 18, jour de l'opération, la patiente nous dit qu'elle a remarqué des mouvements actifs de l'enfant.

La tumeur dépassait maintenant l'ombilic de six travers de doigt; de plus, à droite et en bas, dans la dépression indiquée plus haut, on sentait une fluctuation qui fit croire un instant à l'existence d'un kyste. C'était le globe utérin, plus développé qu'il ne l'est ordinairement à cinq mois de grossesse, dont les parois très amincies donnaient cette sensation.

La patiente était très courageuse et dans de bonnes conditions pour affronter la grave opération à laquelle elle allait se soumettre.

Elle fut faite en présence de M. le Dr Van den Bosch, assistant à la Clinique des accouchements, qui nous a servi d'aide principal et de MM. Gaspard, chef de Clinique des accouchements, Teuven, Rïgaux, Humblet, Marique, Lhoest et Boland, étudiants en médecine à l'Université de Liège et le Dr Willem, de Houtain-Saint-Siméon.

Opération. — Pratiquée le 18 mars. Mort de la malade le 23 à 7 heures du matin.

Réflexions. — I. Notre plan d'opération, d'exécuter d'emblée l'hystérotomie, avait été bien conçu, et nous croyons que dans des circonstances semblables, il faudra toujours suivre cette ligne de conduite.

En effet, nous avons trouvé les parois de l'utérus d'une minceur telle, en un point, que la déchirure de l'organe ne pouvait plus tarder à survenir et que, dans cet état, le viscère n'aurait certainement pu suffire à se débarrasser de son contenu et n'aurait pas

Digitized by Google

pu se rétracter sur lui-même de manière à oblitérer les vaisseaux déchirés.

II. Voulant recourir au traitement intra-péritonéal du pédicule, nous nous étions muni d'un fil élastique pour faire l'hémostase provisoire, qui permet l'ablation de la tumeur et le placement de ligatures perdues sur le moignon, sans écoulement sanguin.

Cette constriction élastique doit être abandonnée pour la chaîne à coulant de l'écraseur ou pour la bande d'acier de notre constricteur, parce que le fil ne peut être placé convenablement, ni surtout serré assez fort.

Il en sera de même chaque fois que la tumeur à enlever aura un volume considérable et qu'il faudra placer le fil profondément dans le bassin.

Nous avons dit, plus haut, que nous avions décidé de laisser le pédicule dans la cavité péritonéale; nous ajouterons ici qu'il eût été impossible d'agir autrement, c'est-à-dire, de le fixer dans la plaie abdominale, à cause du tiraillement considérable du vagin.

III. Le pédicule a été abandonné dans la cavité péritonéale, après avoir été pour ainsi dire transformé en un petit utérus par l'affrontement aussi exact que possible de ses bords.

Les suites de l'opération ont montré que le pédicule n'a été le point de départ d'aucun accident inflammatoire, d'aucune suppuration.

Nous n'insisterons pas sur cette partie du procédé que nous avons employé, s'il s'agissait d'une hystérotomie simple; mais il s'est agi ici d'une véritable opération de Porro, et le traitement intra-péritonéal du moignon utérin dans cette opération n'a été fait qu'une seule fois (Litzman). A notre avis, cette méthode est la meilleure, en supposant, bien entendu, qu'on puisse se rendre complètement maître de l'hémorrhagie, comme nous l'avons fait, par de nombreuses sutures perdues.

Aucun autre traitement ne peut donner d'aussi bons résultats, et il est d'autant plus applicable dans l'opération de Porro, que le moignon est gros et court; aussi conseillons-nous de le mettre toujours en usage.

IV. Après l'opération, on a constaté une présentation de l'extrémité pelvienne, alors que dans l'examen de la femme avant l'opération, on avait trouvé une présentation de l'extrémité céphalique.

Digitized by Google

Ce changement est très compréhensible, si l'on pense : 1° à la grande quantité de liquide amniotique qui existait et qui donnait au fœtus une grande mobilité ; 2° à la pression exercée sur l'utérus par les lèvres de la plaie abdominale lorsqu'on a amené la tumeur et l'organe gestateur dehors ; 3° à la compression du segment inférieur de l'utérus par la chaîne de l'écraseur, ce qui a modifié considérablement la forme du viscère.

V. A quoi faut-il attribuer la mort? L'autopsie n'ayant pu être pratiquée, ce qui est ici profondément regrettable, nous ne pouvons faire que des suppositions.

D'abord il n'y a certainement eu ni péritonite intense, ni suppuration.

Certains symptômes qui ont précédé l'issue fatale, tels que le frisson, le délire, les bourdonnements d'oreilles, pourraient faire croire à une hémorrhagie interne, mais il manque deux signes importants de cet accident, à savoir le développement du ventre par l'accumulation du sang et les douleurs.

D'un autre côté, le frisson, la gêne de la respiration, les fourmillements ressentis par la malade, l'espèce d'engourdissement, d'insensibilité des membres, s'appliquent aussi à une thrombose ou à des embolies ; les plaques rouges bleuâtres constatées sur les extrémités et la coloration noire des sclérotiques indiquent aussi une altération dans le cours du sang.

Quoi qu'il en soit, la question de savoir quelle est la véritable cause de la mort est difficile à trancher ; mais nous pouvons sans aucun doute écarter l'hémorrhagie interne, car l'opérée n'était pas affaiblie au point d'être tuée par une perte de sang assez peu considérable pour ne pas augmenter le volume du ventre et ne produire aucune sensation douloureuse.

VI. C'est la première fois à notre connaissance que l'on pratique volontairement l'hystérotomie dans ces conditions. Nous ne connaissons qu'un cas à peu près identique, où l'hystérotomie a été pratiquée pour arrêter une hémorrhagie après une opération césarienne sur une femme présentant de nombreux fibromes. Cette opération a été faite par Storer, le 21 juillet 1868, et publiée dans le Journal de la Société de gynécologie de Boston, vol. I, n° 4.

3°) *Pendant le travail.* — Lorsque nous nous trouvons

Digitized by Google

en présence d'un accouchement compliqué de fibromes utérins, le travail peut être arrêté par des obstacles plus ou moins sérieux. Il importera dans tous les cas de ne pas laisser la femme s'épuiser en efforts inutiles et dangereux, et de terminer l'accouchement.

Mais les tumeurs fibreuses réclament quelques indications spéciales que nous allons passer en revue. Après avoir fait à la nature une part aussi large que possible et qui sera limitée par l'intérêt de la mère et de l'enfant, l'accoucheur devra, si faire se peut, agir sur la tumeur de manière à diminuer ou à faire disparaître l'obstacle ; puis si ses tentatives sont restées infructueuses, il devra agir sur le fœtus ou terminer l'accouchement par une opération sur la mère.

Les moyens à employer contre la tumeur varient suivant que la tumeur est sous-péritonéale, sous-muqueuse ou interstitielle, sessile ou pédiculée, mobile ou adhérente aux tissus ambiants ; d'une façon générale, on tâchera d'imiter la nature et de reproduire artificiellement ce que nous avons décrit sous le nom de mécanisme de l'accouchement spontané.

Dans quelques cas la tumeur fut ponctionnée, soit qu'elle ait été prise pour un kyste ovarique, soit qu'on ait voulu en diminuer le volume. On ne peut nier qu'on ait quelquefois retiré des avantages de cette intervention, mais le plus souvent la ponction ne donne issue qu'à une petite quantité de liquide sanguin incapable d'amener dans la tumeur une diminution sensible ; d'autre part, on peut voir survenir de la gangrène consécutive, de la péritonite, etc. Cependant Spiegelberg a dû un succès à ce procédé.

Si la tumeur est sous-péritonéale pédiculée et mobile, nous pourrons en essayer la réduction au-dessus du détroit

Digitized by Google

supérieur. Déjà pendant la grossesse, on peut avoir recours à ce moyen, mais il est à ce moment souvent infructueux : la tumeur redescend bientôt dans l'excavation pelvienne. Pendant le travail, au contraire, la partie fœtale qui se présente vient, après la réduction, prendre la place de la tumeur et s'opposer ainsi à une nouvelle obstruction. Dans son discours à la Société de chirurgie, M. le Dr Tarnier signale 7 cas dans lesquels des tentatives de réduction ont été faites et 5 fois avec succès : le procédé échoua 2 fois entre les mains de M. Tarnier lui-même et de Breslau. Sur 9 cas de tentatives de réduction relevés dans nos tableaux, nous trouvons 4 succès : (Brown obs. 26, Barnetche, obs. 42, Müller et Kœberlé, obs. 190, Spæth, obs. 277). Mais ce sont là simplement des succès opératoires, car 2 mères seulement se rétablirent et on n'obtint que deux enfants vivants. Ce qui rend la réduction souvent difficile et même impossible, ce sont les adhérences que la tumeur contracte avec les parois de l'excavation et qui s'opposent à tout déplacement.

Sans vouloir nous étendre sur le manuel opératoire de la réduction, nous dirons cependant qu'on ne doit pas hésiter à porter la main tout entière dans le canal vaginal, faire prendre à la femme la situation la plus avantageuse, selon les circonstances, et surtout permettre l'écoulement d'une certaine quantité de liquide amniotique. Nous ne devons pas oublier en effet que la déplétion partielle de la matrice est favorable à l'élévation de la tumeur.

Lorsque la tumeur sous-péritonéale mobile est poussée au devant de la partie fœtale qui se présente, on pourrait peut-être l'opérer heureusement si l'on songe au succès obtenus par Brachet et Porro après le travail dans des cas analogues.

Digitized by Google

Si nous avons affaire à un fibrome sous-muqueux pédiculé, nous pourrons en pratiquer l'ablation par les moyens que nous avons indiqués à propos de la conduite à tenir pendant la grossesse. Mais dans les cas où la tumeur est sous-muqueuse sessile ou interstitielle, nous avons un moyen dont nous pouvons disposer, c'est l'énucléation.

On dit que J. Bell a, le premier, en 1819, pratiqué l'énucléation avec un plein succès; mais cet auteur avait connaissance d'un cas semblable qui se termina heureusement entre les mains de Michaëlis. Burns dans son « Obstétrique », cite un fait dans lequel il fit heureusement une énucléation, alors qu'il se disposait à pratiquer la section césarienne. L'observation de Danyau est trop connue pour que je doive y insister; je ferai simplement remarquer que cette tumeur très volumineuse pesait 650 grammes et qu'elle mesurait I5 centimètres dans son plus grand diamètre et 9 centimètres et demi dans le plus petit. On pourra voir dans nos tableaux les cas de Braxton Hicks, obs. 39; et de Wallace, obs. 297, deux cas d'énucléation qui se terminèrent heureusement pour la mère : un seul enfant naquit vivant. A côté de ces succès encourageants, je citerai deux cas qui eurent une issue fatale, celui de Langenbeck (I) et celui de Keating (2); mais dans le cas de Langenbeck, l'opération fut pratiquée quand la femme était déjà très épuisée par la longueur du travail.

Quoi qu'il en soit, ce mode d'intervention a donné des résultats extrêmement satisfaisants et il est d'autant moins à négliger, qu'il permet d'éviter une opération sanglante sur le fœtus, et de délivrer la femme de sa tumeur.

Lorsqu'aucun des moyens que nous venons de passer

(1) Deutsche klinik, 1859.
(1) Amer. journ. of. med. Soc., 1858.

Digitized by Google

en revue ne sera applicable, et que nous aurons échoué dans nos tentatives, c'est-à-dire lorsqu'un fibrome volumineux de l'excavation ne pourra être ni déplacé, ni enlevé, nous devons nous comporter comme si nous étions en présence d'un rétrécissement osseux.

Si la filière pelvienne n'est pas absolument obstruée, nous nous efforcerons de faire l'extraction par les voies naturelles, dussions-nous être obligé de réduire le volume de l'enfant par les divers procédés d'embryotomie dont nous disposons. Enfin, comme ressource ultime, nous nous adresserons à la section césarienne, à l'hystérectomie ou à l'opération de Porro.

Nous devons tout d'abord étudier la valeur des deux opérations conservatrices par excellence, le forceps et la version. Depuis le jour où Simpson s'efforça de démontrer que, dans les rétrécissements du bassin, la version donne des résultats plus avantageux que le forceps, la rivalité n'a cessé d'exister entre ces deux modes d'intervention. Mais si en Angleterre et en Allemagne la version semble régner en maîtresse, en France le forceps jouit de la faveur générale.

Cependant, lors de cette mémorable discussion de la Société de chirurgie à laquelle nous avons tant de fois fait allusion, M. le Dr Tarnier s'efforça de démontrer que, dans la majorité des cas, il y a lieu de préférer la version au forceps, et c'est sur les résultats fournis par ces deux modes d'intervention que cet auteur étaya son opinion.

De plus, le chirurgien de la Maternité a toute une théorie pour expliquer les avantages de la version,

« Je pense, dit-il, que la version est plus utile qu'on ne croit, parce qu'en introduisant la main dans l'utérus, on prépare sciemment, ou sans le savoir, la réduction de la

Digitized by Google

tumeur utérine, et nous savons que cette manœuvre constituerait, à elle seule, une opération fort avantageuse... Une fois la réduction commencée par l'introduction de la main, elle continue, grâce à la dilatation progressive du col, par le passage des parties fœtales, de plus en plus volumineuses, qui écartent de plus en plus la tumeur du centre de l'excavation, et la rejettent de côté ou en haut. Le dégagement s'achève enfin avec le passage de la tête, dont la voie a été préparée. Quand, au contraire, le fœtus se présente par le sommet, sur le détroit supérieur, avec autant de tendance à descendre dans l'excavation qu'à remonter dans le grand bassin, la tête, en venant heurter contre elle par une large surface, la poussera en bas, et si elle n'est pas maintenue par les fibres utérines, elle plongera dans l'excavation. Dans cette argumentation je reproduis, encore malgré moi, l'histoire du coin qu'on enfonce facilement par le petit bout, et qui résiste si on le retourne sur son gros bout. »

Nous n'avons pas à apprécier cette explication, et il nous suffira de consigner les résultats fournis par la statistique, en laissant au lecteur le soin de les interpréter.

Dans 6 cas où le forceps fut appliqué, dit M. Tarnier, 2 femmes ont guéri, 4 sont mortes; 2 enfants sont nés vivants, 4 sont nés morts.

Dans 6 cas, on a eu recours à la version; 2 femmes ont guéri, 3 sont mortes; le sort de la sixième est resté incertain : 3 enfants sont nés vivants, 3 sont morts.

M. le professeur Depaul pense, au contraire que le forceps donnerait de bien meilleurs résultats, et il s'appuie pour légitimer son opinion sur une statistique de 414 cas d'accouchements compliqués de rétrécissement du bassin. Sur ces 414 cas, on fit 42 fois la version et 18 fois la femme

Digitized by Google

succomba; quant aux enfants, il n'y en eut que 8 de vivants.

Le forceps, au contraire, fut appliqué 108 fois : 84 femmes survécurent, quant aux enfants, 83 furent extraits vivants.

L'avantage est, dans ces conditions, incontestablement au forceps. Mais comme le fit remarquer M. le Dr Tarnier, les rétrécissements causés par des tumeurs fibreuses ne sont pas absolument comparables à ceux produits par un vice de conformatison du bassin. De nouvelles recherches étaient indispensables.

Susserott a réuni 147 cas de tumeurs fibreuses compliquant l'accouchement; sur ces 147 cas, il a noté 20 applications de forceps, et 20 versions : les résultats obtenus furent les suivants :

Forceps.			Versions.		
mères	vivantes	12	mères	vivantes	8
	mortes	8		mortes	12
enfants	vivants	7	enfants	vivants	3
	morts	13		morts	17

Il est indiscutable que cette statistique composée exclusivement de faits de tumeurs fibreuses donne raison au forceps contre la version.

Nous avons à notre tour dépouillé nos tableaux d'observations à ce point de vue, et nous avons noté 26 applications de forceps qui ont donné les résultats suivants :

Mères vivantes	19	Enfants vivants	13
Mères mortes	7	Enfants morts	6

Dans 7 cas, le sort de l'enfant n'est pas indiqué.

Dans 21 cas, l'application du forceps fut faite à terme, et nons avons noté :

Digitized by Google

Mères vivantes	15	Enfanfs vivants	12
Mères mortes	4	Enfants morts	4

Dans 5 cas, le sort de l'enfant n'est pas indiqué.

Dans 1 cas, le forceps fut appliqué pour un accouchement prématuré au huitième mois, la mère seule fut sauvée; et dans 1 autre cas, pour un avortement au sixième mois, la mère guérit.

Je ne crois pas cependant que les chiffres soient l'expression exacte de la vérité, car à l'opération elle-même viennent s'ajouter des complications ou des interventions accessoires, qui peuvent dans le premier cas augmenter le nombre des morts, et dans le second, le nombre des succès. Mais nous sommes obligé de prendre les faits tels qu'ils sont, avec la pensée que les avantages compensent les inconvénients.

Le rétroceps fut appliqué une fois : mère et enfant furent sauvés.

Si maintenant nous recherchons les résultats fournis par la version, nous trouvons, sur 35 cas :

Mères vivantes	15	Enfants vivants	4
Mères mortes	19	Enfants morts	14

Une fois le sort de la mère n'a pas été indiqué.

Quant aux enfants, leur sort n'est pas connu dans 15 cas et 2 fois ils étaient morts avant le début du travail.

A terme, la guérison a été notée 9 fois sur 22 pour la mère et 3 fois seulement sur 10 pour les enfants.

Avant terme, la guérison a été notée 4 fois sur 8 pour la mère et une fois sur 4 pour les enfants.

Dans 5 cas où l'époque de l'expulsion du fœtus n'est pas connue, nous trouvons pour la mère 2 guérisons, 2 morts,

Digitized by Google

1 terminaison non indiquée ; pour l'enfant, 1 mort, 4 terminaisons non indiquées.

Le crochet fut appliqué 3 fois sur le siège ; la guérison pour la mère eut lieu une seule fois ; les 3 enfants étaient morts, mais l'un d'eux avait succombé avant le début du travail.

Notre statistiqne donne donc sensiblement l'avantage au forceps. Il est regrettable que les faits sur lesquels nous discutons soient si complexes ; le plus souvent, dans les terminaisons fatales, on ne peut apprécier la part qui revient à l'opération et celle qui appartient aux divers accidents qui peuvent les compliquer et s'il pouvait être démontré que telle ou telle présentation est plus avantageuse, la version céphalique ou podalique par manœuvres externes aurait ses indications.

Mais, dans certains cas, l'accoucheur est obligé de réduire le volume du fœtus par la craniotomie ou la céphalothripsie, dans les présentations du sommet, primitives ou artificielles ; par l'embryotomie dans les présentations du tronc irréductibles. Il faut toutefois, pour que ces opérations soient indiquées, que le canal pelvien ne soit pas complètement obstrué. Dans un cas que nous devons à l'obligeance de M. le Dr Charpentier, la tumeur qui remplissait complètement l'excavation subit pendant le travail un mouvement partiel d'ascension et permit l'extraction, après une application de céphalothribe.

Digitized by Google

Observation XXVIII.

Tumeur fibreuse remplissant l'excavation. Difficultés de diagnostic. Rupture prématurée et spontanée des membranes. Mutations de présentation. Ascension partielle de la tumeur pendant le travail. Céphalothripsie. Guérison. (Communiquée par le Dr Charpentier, professeur agrégé.)

Mme X.., blonde, 23 ans. Réglée à 14 ans régulièrement. Santé ordinaire excellente. Pas d'antécédents à noter jusqu'à son mariage. Mariée depuis deux ans. Depuis cette époque 2 fausses couches entre deux mois et demi et trois mois et demi, sans cause connue. Rétablissement complet. Dernières règles, le 14 avril 1877.

Je suis appelé pour la première fois à voir Mme X..., le 20 juin 1877, pour quelques douleurs de reins et de ventre dont elle se plaint depuis quelques jours. Pas de perte de sang ni d'eau. La malade se plaint seulement d'un sentiment de fatigue et de pesanteur. Elle se refuse absolument à toute espèce d'examen, et je me borne à ordonner à tout évènement le repos absolu au lit, un quart de lavement avec 20 gouttes de laudanum et un verre à bordeaux d'eau d'Hunyadi Janos tous les deux jours. Pendant deux jours, la malade se sent très bien, quand le 23 apparaissent de véritables contractions utérines que la malade reconnaît pour les avoir éprouvées lors de ses fausses couches antérieures et elle se décide à se laisser examiner.

Au palper, rien de bien net. Matrice de deux travers de doigt au-dessus du pubis, ne présentant rien de particulier. Ventre légèrement ballonné.

Auscultation. Rien.

Toucher vaginal. Le col est facilement accessible au centre du vagin et il est légèrement ramolli dans son tiers inférieur absolument fermé. Il ne présente aucune dépression, ni cicatrice, et donne absolument la sensation d'un col de primipare à deux mois de grossesse. Au fond du vagin, séparée du col par un sillon profond, une masse dure qui semble la matrice développée, mais qui est légèrement irrégulière, un peu bosselée et qui se déplace

Digitized by Google

avec une certaine difficulté dans les mouvements imprimés à l'organe. Cette masse, qui fait corps avec la matrice et que l'on peut prendre pour l'organe lui-même, a, à peu près, le volume d'une pomme. Elle occupe le fond du vagin, surtout le cul-de-sac postérieur, est douloureuse à la pression, se déplace dans les mouvements communiqués au col avec la matrice (toucher combiné avec le palper). En l'examinant avec soin, on constate qu'elle présente deux bosselures qui me paraissent très nettes, l'une immédiatement au-dessous du col et en arrière, l'autre, qui semblait s'en détacher, se porte plus à gauche sur la partie latérale du bassin. Le tout est mobile sans pédicule et semble faire corps avec la matrice et se déplace avec elle.

Le toucher rectal fait reconnaître, refoulant la paroi recto-vaginale, une masse dure, établie sur la paroi postérieure de la matrice, faisant corps avec elle et présentant certaines irrégularités. Le palper, pratiqué de nouveau, permet de reconnaître au-dessus de la branche gauche du pubis, une masse dure qui déborde un peu cette branche et qui fait corps avec la matrice, dont il est à peu près impossible de la séparer.

Je porte le diagnostic, tumeur fibreuse de la matrice, chez une femme enceinte de deux mois à deux mois et demi.

Constipation opiniâtre. Pas de troubles du côté de la sécrétion urinaire. Miction faite sans exagération ni diminution. Comme la malade m'a été confiée par M. le professeur Hardy, je le prie de vouloir bien l'examiner avec moi, et, le 25 juin, M. Hardy procède à un nouvel examen. Moins affirmatif que moi, M. Hardy porte le diagnostic rétroversion utérine ou tumeur fibreuse, mais sans se prononcer, et comme l'état général de la malade est parfait, que tous les malaises ont cédé à l'emploi d'eau d'Hunyadi, on remet à plus tard pour se prononcer définitivement sur le diagnostic.

Le 27, la malade se sent si bien qu'elle se lève malgré notre défense et reprend ses occupations habituelles.

A partir de cette époque, la malade a joui d'une santé parfaite, si parfaite qu'elle se refuse absolument à tout examen, malgré mes instances réitérées, et que ce n'est qu'au mois de décembre, le 20, que je puis obtenir qu'elle se soumette à une nouvelle visite.

Cette fois le diagnostic n'est plus discutable. Le palper permet de constater un utérus volumineux arrivant presque jusqu'au creux

Digitized by Google

épigastrique, et sur le côté gauche duquel on sent très nettement deux ou trois bosselures dures, faisant saillie sur le tissu utérin. Une surtout de 10 cent. de longueur, se prolonge jusqu'au niveau du détroit supérieur, semble tendre à se pédiculiser en ce qu'on peut l'isoler légèrement à sa base et qu'elle présente une certaine mobilité. Présentation du sommet en O. I. G. A. Battements du cœur forts et bien nets.

Au toucher, le vagin et l'excavation semblent remplis par une masse dure, résistante, le col est dévié à droite ; il est fermé sur toute sa longueur. Il se détache nettement de cette masse à la surface de laquelle il fait saillie en haut et à droite, presque derrière la branche droite de l'arcade des pubis. La masse se prolonge du côté gauche, sans se confondre avec celle que l'on sent par le palper et qui plonge à gauche dans le détroit supérieur, et dont elle est séparée par un sillon très appréciable au doigt.

Diagnostic. Tumeurs fibreuses multiples de l'utérus, l'une d'elles sessile, occupant la paroi postérieure du segment inférieur de l'utérus, remplissant à peu près complètement l'excavation et refoulant le cul-de-sac postérieur du vagin.

Aucun phénomène particulier. La miction est libre, seulement une constipation assez tenace, mais qui cède à l'emploi journalier de lavements de guimauve et de glycérine.

On discute la provocation prématurée de l'accouchement, qui est rejetée, étant donnés les cas d'assouplissement possible de la tumeur, et surtout la répugnance absolue de la malade.

Vers les derniers jours de janvier, l'examen de la malade permet de constater le développement considérable de la tumeur, surtout de celle qui est saillante du côté gauche et de celle qui remplit l'excavation. Mais en même temps on peut s'assurer que ces tumeurs sont beaucoup moins dures, qu'elles sont pour ainsi dire plus étalées, qu'elles sont moins résistantes, qu'elles se laissent déprimer par le doigt, et qu'elles ont en un mot subi une sorte d'assouplissement, de ramollissement qui fait qu'elles donnent une véritable sensation élastique, on dirait une forte masse de caoutchouc pleine. Le col est tout à fait rejeté en haut et à droite, et ne se présente plus que sous l'aspect d'un petit tubercule mou, dépressible, difficile à atteindre. Présentation du sommet en O. I. G. A., au palper et à l'auscultation.

Digitized by Google

1er février. Mme X... est prise subitement d'une perte d'eau abondante, suivie au bout de vingt-quatre heures de l'apparition des contractions utérines. Appelé immédiatement après la perte d'eau, je constate les phénomènes suivants :

Le col a disparu et est représenté par un trou large comme une pièce de 50 centimes, situé tout à fait en haut et à droite ; trou inégal en ce que le bord gauche est mince comme une feuille de papier, tandis que le bord droit est dur, épais, et se confond avec une masse énorme qui remplit tout le fond du vagin; et qui n'est autre que la tumeur fibreuse ci-dessus signalée. Cette masse semble immobilisée dans l'excavation, et on ne peut la déplacer.

Le palper fait reconnaître le fœtus au dessus du détroit supérieur, non plus en O. I. G. A., mais couché à peu près transversalement la tête à droite, au-dessus de la branche droite du pubis, l'extrémité céphalique occupant ainsi la partie inférieure de la fosse iliaque droite, le plan latéral gauche regardant en arrière, le plan latéral droit au dessus du pubis. Le siège peu perceptible, à gauche, masque peu la tumeur qui occupe le côté gauche de l'utérus. Les pieds du fœtus, en haut et à gauche, faciles à confondre avec deux autres saillies situées au-dessus de la grosse tumeur gauche, et qui sont constituées par deux autres petites tumeurs fibreuses.

Battements du cœur s'entendant aussi bien à droite qu'à gauche, au dessous de la partie moyenne de l'utérus, sans maximum bien net.

Au toucher, la partie fœtale est à peu près inaccessible. Pourtant, en portant le doigt dans le col, à travers cette petite ouverture, j'arrive très nettement sur la paroi thoracique en arrière, et je sens très nettement deux ou trois espaces intercostaux Diagnostic : présentation de l'épaule gauche en céphalo-iliaque droite.

La version, par manœuvres externes, est inutilement tentée, et je ne réussis qu'à réveiller les contractions utérines et à faire écouler une certaine quantité de liquide amniotique..

Le 2. Rien de nouveau. L'ouverture du col semble s'agrandir un peu, mais aucun changement dans la situation des parties. Quelques contractions utérines, mais qui ne deviennent franches que dans la nuit du 2 au 3.

La journée du 3 se passe avec des alternatives de repos et de

Digitized by Google

contractions, celles-ci se reproduisent le soir avec plus d'intensité pendant quelques heures, puis cessent à peu près complètement, permettant ainsi à la malade de prendre un peu de repos.

Le 4, au matin. Apparition du méconium ; troubles des battements du cœur fœtal, mais le col reste à peu près dans les dimensions d'une pièce de 2 francs ; seulement deux phénomènes curieux se passent l'un du côté du fœtus, l'autre du côté de la tumeur.

Le fœtus, en effet, semble tendre à se rapprocher par son sommet de l'ouverture du col et du détroit supérieur, et la tumeur semble devenir de plus en plus souple et tendre à dégager un peu l'excavation.

Dans la journée, les battements du cœur fœtal disparaissent, en même temps qu'une grande quantité de méconium est rendue. Mais la tête vient définitivement se placer au dessus du détroit supérieur, et elle est facilement reconnaissable à ses fontanelles et à ses sutures ; position O. I. G. A.

Le soir, le col est dilaté comme une pièce de 5 francs, un des côtés de l'ouverture est souple, l'autre est épais et constituée par la tumeur. Impossible d'intervenir. Contractions utérines énergiques se répétant régulièrement de cinq en cinq minutes.

Le 5, au matin. Consultation avec MM. Blot et Hardy. Col dilaté un peu plus qu'une pièce de 5 francs, beaucoup plus souple. La tumeur semble tendre à se déplacer du côté gauche et à remonter du côté du détroit supérieur. Le col est souple et dilatable dans son bord droit, mais encore dur et résistant à gauche. La tête semble tendre à pénétrer un peu dans le col. L'état de la malade est satisfaisant, on décide d'attendre jusqu'à 4 heures du soir.

A quatre heures du soir, le col est toujours souple du côté droit, mais rigide et dur, quoique un peu moins du côté gauche. Il y a un certain espace dans le côté droit de l'excavation, tandis que le côté gauche est rempli par une masse élastique qui s'étend en arrière. Le col est un peu plus ouvert que le matin. La malade a le pouls à 116 ; la température assez élevée, on décide de terminer l'accouchement.

A 5 heures du soir, la malade est complètement anesthésiée par le chloroforme : vue la mort de l'enfant, on décide qu'on procédera immédiatement à la céphalothripsie, et on juge inutile de la faire précéder de la perforation.

Digitized by Google

Je me sers du céphalothribe de Bailly. L'application, de la deuxième branche (droite) présente une certaine difficulté et ne réussit qu'à une deuxième tentative. Mais enfin je saisis la tête et je la broie, puis je l'extrais sans grands efforts à travers le col, qui cède aux tractions et se dilate aux dépens de la tumeur qui se trouve refoulée dans le côté gauche du bassin et remonte au dessus du détroit supérieur. Pas de difficulté pour l'extraction du corps fœtal. Garçon bien développé.

Délivrance naturelle. Pas d'hémorrhagie, 1 gramme de seigle par précaution.

Les suites de couches ont été absolument normales et régulières et on a pu suivre jour par jour le retrait de l'utérus et la diminution des tumeurs fibreuses.

Les deux tumeurs supérieures ont disparu au bout de 25 jours. La grosse tumeur du côté gauche a disparu seulement ou du moins a cessé d'être accessible au bout de 2 mois 1/2. Quant à la tumeur intra-pelvienne, il a malheureusement été impossible d'en suivre la régression, Mme X... s'étant absolument refusée à tout examen utérin, sous prétexte qu'elle allait très bien.

Depuis, l'état de santé est redevenu absolument parfait. Mme X... va, vient, à pied et en voiture, sans malaise ; les règles sont régulières et normales. Le seul trouble de la santé est la persistance d'une légère constipation et la malade se sent si bien, qu'elle n'a jamais voulu consentir à se laisser examiner de nouveau, réservant cela, dit-elle, pour le cas d'absolue nécessité, c'est-à-dire pour le cas où elle ressentirait quelques malaises.

Nous trouvons dans nos observations 11 cas de crâniotomie qui se terminèrent 6 fois par la mort de la mère.

La céphalothripsie fut pratiquée 5 fois et 2 femmes succombèrent.

Enfin, 2 fois on eut recours à l'embryotomie : une femme se rétablit.

Le crochet fut appliqué deux fois sur la tête : la terminaison fut heureuse dans un cas et ignorée dans l'autre.

Enfin, quand la réduction du volume du fœtus ne suffit

Digitized by Google

pas pour permettre la terminaison de l'accouchement par les voies naturelles, il faut avoir recours à la gastrotomie et créer ainsi une voie artificielle au produit de la conception.

Nous avons recueilli tous les cas de section césarienne nécessitée par une obstruction pelvienne due à des fibromes utérins. Ces cas sont au nombre de 27 : 22 femmes succombèrent et on ne put avoir que 13 enfants vivants ; mais je dois dire que dans 4 cas, le fœtus était mort avant l'opération. (Bristowe, obs. 37; Breslau, obs. 47; Cazin, obs. 49; Conway, obs. 66; Depaul. obs. 83; P. Dubois, obs. 89; Faye, obs. 96; Gaillard Thomas, obs. 110; Gensoul, obs. 112; Gallard, obs. 113; Hirou, obs. 139; Kilian, obs. 150; Knowsley Thornton, obs. 157; Longhi, obs. 167; Lehmann, obs. 182; Laroche, obs. 184; Montgomery, obs. 195; Malgaigne, obs. 201; Mayor, obs. 205; Netzel, obs. 218; Pillore, obs. 229; in the Practitioner, obs. 237; Retzius, obs. 255; Shipmann, obs. 260; Stoltz, obs. 262; Spiegelberg, obs. 268; Walter, obs. 296).

Dans trois cas, on pratiqua l'amputation utéro-ovarique. (Storer, obs. 259 ; Tarnier, obs. 282; Wasseige, obs. 306.)

Dans les trois cas, les femmes, succombèrent ; quant aux enfants, ils étaient morts avant l'opération dans les faits de Storer et Tarnier ; dans celui de Wasseige, le fœtus n'était pas viable.

Enfin Barnes a fait une fois l'hystérectomie à 2 mois et demi de grossesse : la terminaison fut fatale pour la mère.

On peut voir par les résultats que nous venons de donner que la section césarienne n'est pas moins grave dans les cas de fibromes utérins, que dans les cas de rétrécissement

Digitized by Google

extrême du bassin. La mortalité des enfants est également très marquée.

L'opération de Porro, qui semble devoir donner de si beaux résultats, a fourni 3 morts dans les 3 cas où elle fut pratiquée. Sans vouloir rechercher ici la cause de ces insuccès, nous pensons que le volume considérable du pédicule n'est pas absolument étranger à ces résultats. La gastrotomie ne peut donc constituer actuellement qu'une opération exceptionnelle, même lorsque l'angustie pelvienne dépend de l'existence de fibromes utérins.

Digitized by Google

CHAPITRE XII.

INFLUENCE DES FIBROMES UTÉRINS SUR LES SUITES DE COUCHES.

Après la délivrance, la femme entre dans la période des suites de couches et se présente à nous sous des aspects variables. M. le professeur Depaul a donné dans ses « Leçons de clinique obstétricale » un tableau saisissant des différents états dans lesquels peut se trouver l'accouchée.

« Les unes, sont calmes, souriantes, heureuses de leur délivrance. Il semble qu'elles viennent d'accomplir une fonction facile qui n'a eu qu'un très faible retentissement sur leur état général. Le facies est à peine plus coloré que dans l'état normal ; les yeux vont doucement de l'accoucheur à l'enfant auquel on donne les premiers soins ; elles sont tout à la joie d'être délivrées d'une grande préoccupation, elles sont heureuses de n'avoir plus rien à craindre, et les premiers cris de l'enfant n'éveillent en elles que d'agréables prévisions d'avenir. Chez ces femmes, la température de la peau est restée normale ; le pouls est calme, plein, les pulsations se succèdent, 70,72 ou 80 fois par minute. Si vous les interrogez, elles répondent qu'elles se trouvent bien, qu'elles n'ont plus ni mal dans le ventre, ni dans les reins, et que, sauf une cuisson un peu vive des organes génitaux externes, elles n'ont rien à signaler de particulier; chez quelques-unes même, quelques tiraillements d'estomac leur rappellent qu'elles n'ont pris aucun aliment depuis quelque temps, et l'une de leurs

Digitized by Google

premières préoccupations sera de savoir quand il leur sera possible de prendre quelque nourriture.

D'autres femmes présentent un aspect tout différent. Etendues lourdement sur le lit de travail, il semble que toutes leurs forces aient été employées dans les dernières périodes de l'accouchement. Le visage quelquefois est pâle et couvert de sueurs abondantes, qu'elles n'ont pas la force d'essuyer; le pouls, calme, lent, quoique plein; le ventre souple, dépressible, sans douleur; l'utérus bien rétracté. C'est avec peine qu'on obtient d'elles qu'elles remuent un peu les jambes, qu'elles se soulèvent pour laisser passer un linge sous le siège; le moindre mouvement est extrêmement pénible, difficile, quelquefois impossible. Elles sont sans force, sans réaction, présentant la lassitude à son plus haut degré.

Chez d'autres, enfin, la face est rouge, vultueuse, les yeux sont brillants, quelquefois avec des ecchymoses sous-conjonctivales déterminées par les violents efforts de la dernière période; la peau est chaude, brûlante, humide, couverte de sueur; le pouls rapide et plein, la parole brève, entrecoupée; les bras, les mains, les jambes sans cesse en mouvement. Ce sont des femmes dont la dernière période du travail a été pénible et dont le système nerveux conserve, même après l'accouchement, un état de surexcitation qui n'est pas sans inspirer quelque inquiétude. »

Lorsque l'accouchement s'est compliqué de fibromes utérins, nous pouvons retrouver ces trois états cliniques décrits par M. le professeur Depaul. Les femmes dont l'utérus ne porte qu'une ou deux petites tumeurs sous-péritonéales situées à la partie supérieure, se trouvent, le plus souvent, après le travail dans des conditions aussi favorables que s'il n'existait rien d'anormal; mais si des corps

Digitized by Google

fibreux interstitiels multiples, ont envahi le tissu utérin, si une tumeur volumineuse remplissant l'excavation pelvienne, a longtemps arrêté la marche du travail, la malade se présente à nous sous l'aspect indiqué en dernier lieu. En somme, l'état dans lequel se trouve l'accouchée est subordonné aux difficultés plus ou moins considérables de l'accouchement.

Nous avons vu que, pendant la grossesse, les fibromes subissent des modifications considérables dans leur texture, leur volume et leur consistance. Les fibres musculaires, qui entrent dans la constitution de ces néoplasmes, s'hypertrophient au même titre que les fibres propres de l'utérus (pl. II, fig. 1 et 2); les tumeurs amollies en partie ou en totalité présentent une augmentation de volume, parfois très marquée. Immédiatement après l'accouchement, commence un travail en sens inverse, un travail de régression semblable à celui qui ramène l'utérus à ses dimensions normales. Mais il est un point qu'il importe de noter c'est l'apparition, après la délivrance, de fibromes passés inaperçus pendant la grossesse. Nous nous rappelons, en effet, que certaines tumeurs interstitielles ou sous-séreuses, à large base, s'étalent souvent à la surface de l'utérus et ne sont appréciables que pendant les contractions indolores. Après l'expulsion du fœtus, la rétraction et les contractions de l'organe les font saillir davantage et tendent à les pédiculiser. A ce moment, on peut sentir très nettement ces néoplasmes à travers les parois abdominales dépressibles. Dans ces conditions, la palpation peut déterminer une certaine douleur, qu'il est fort difficile de localiser, et on en est le plus souvent réduit à se demander si cette douleur tient à une inflammation du péritoine, de

Digitized by Google

l'utérus ou de la tumeur elle-même, sans pouvoir résoudre la question. Mais, généralement, tout rentre bientôt dans l'ordre, et commence alors l'atrophie, la résorption des tumeurs par dégénérescence graisseuse, ainsi que nous l'avons indiqué à propos de l'existence extra-physiologique des fibromes utérins. Nous ne saurions trop insister sur ce processus, car en favorisant sa production nous pouvons mettre la femme à l'abri de dangers ultérieurs. Ce fait clinique a été noté par un grand nombre d'auteurs, ainsi qu'on pourra s'en convaincre en se reportant aux indications ci-après : (Alling, obs. 11 ; Brauss, obs. 22 ; Otto Brau, obs. 26 ; Cazin de Boulogne, obs. 49 ; Charpentier, obs. 59 ; Cazeaux, obs. 61 ; Casati, obs. 64 ; Chiara, obs. 65 ; Dupouy, obs. 73 ; Depaul, obs. 79 ; Foch, obs. 92 et 93 ; Guéniot, obs. 122 ; Homolle, obs. 138 ; Hardie, obs. 140 ; Llyod Roberts, obs. 168 ; Lorain, obs. 169 ; Montgomery, obs. 194 ; Madge, obs. 198 ; Playfair, obs. 234 ; Scanzoni, obs. 180 ; Tyler Smith, obs. 238 ; Vidal, obs. 294 ; Aïkin, obs. 4 ; Gronmann, obs. 105 ; Ingleby, obs. 149 ; Lever, obs. 174 et 175 ; Oldham, obs. 221).

N'oublions pas que la constitution histologique des fibromes utérins a une influence sur le degré d'atrophie que ces néoplasmes sont appelés à subir. Telle tumeur composée à peu près uniquement de fibres musculaires diminuera au point d'échapper à toutes les investigations du clinicien ; mais il restera toujours une quantité notable de tissu connectif dont la disparition complète ne saurait avoir lieu. Telle autre tumeur, au contraire, presque exclusivement constituée par du tissu fibreux, conservera, à peu de chose près, le volume qu'elle avait, avant et pendant la grossesse.

Lorain et Playfair ont cité des cas dans lesquels les fi-

Digitized by Google

bromes s'hypertrophiaient pendant la grossesse pour reprendre après l'accouchement leur volume primitif et cela dans plusieurs grossesses successives. Plus rares sont les faits dans lesquels, le corps fibreux ayant augmenté de volume pendant la gestation a disparu après l'accouchement pour ne plus reparaître, dans une nouvelle grossesse, comme l'ont noté Löhlein (1) et Kauffmann (2).

Quelquefois on a signalé dans les suites de couches, plus ou moins longtemps après l'accouchement, la descente des tumeurs fibreuses sous la seule influence des contractions utérines : (Breidembach, obs. 29; Bailly, obs. 31; Beatty, obs. 40; Churchill, obs. 48; Moreau obs. 207; Priestley, obs. 226).

La même cause peut déterminer une véritable énucléation en faisant éclater la couche musculaire peu épaisse qui recouvre la tumeur (Depaul) ainsi que cela a eu lieu dans le fait suivant (3) et dans quelques autres rappelés par M. le professeur Depaul à la Société de chirurgie.

Observation XXIX.

Corps fibreux de la matrice expulsé après le travail de l'accouchement.

Dame âgée de 30 ans, habituellement bien réglée, a déjà eu trois grossesses, trois accouchements à terme; les grossesses ont été pénibles; il existait pendant leur durée des varices très-développées.

Les dernières règles sont venues du 10 au 15 juillet 1867. Trois mois avant ce quatrième accouchement, on a observé de l'anasar-

(1) Löhlein. Zeit f. geb. und. gynäk I, 1877.

(2) Kauffmann. Monat. f. geb, 1862.

(3) Communication de M. le professeur Depaul à la Soc. de chirurg., 27 mai, 1868, au nom de M. le Dr Faliu.

Digitized by Google

que et de l'ascite lesquels ont disparu un mois avant l'accouchement, à la suite d'évacuations d'urine extraordinairement abondantes.

15 avril 1867. Quelques glaires ; quelques douleurs.

Le 16. A 11 heures, soir. Le véritable travail commença; les membranes intactes furent rompues. Quelques instants après, accouchement d'une fille peu volumineuse, mais bien portante.

La délivrance fut facile, mais lorsqu'elle fut terminée, M. Faliu introduisit la main dans l'utérus pour extraire les caillots, il trouva alors un corps dur, lisse, glissant, qu'il ne put saisir.

L'absence de tout accident, engagea à temporiser. Les jours suivants, la malade éprouva quelques malaises et expulsa quelques petits caillots. Le toucher fut pratiqué tous les jours, et on constata que le col reprenait sa forme habituelle.

Les lochies étaient fétides; il existait un peu de douleur dans la fosse iliaque droite. Pouls, 80.

Le 20. Quatre jours après l'accouchement, sans qu'il y eut eu de douleur vive, ni hémorrhagie, une tumeur volumineuse fut expulsée.

Cette tumeur était complètement sessile et entière; elle était entourée d'une couche mince de tissu cellulaire, lâche, plus dense dans quelques endroits; quelques sillons, sans direction régulière, creusaient sa surface.

Cette tumeur, grosse comme le poing, était rougeâtre, un peu aplatie sur ses deux plus grandes faces, plus longue que large; les deux extrémités sont légèrement arrondies et inégales entre elles; ce serait donc, par la forme, une espèce de cône tronqué et aplati.

Cette tumeur, examinée par M. Robin, était un corps fibreux type, mutilobé, composé en grande partie de fibres musculaires de la vie végétative, avec cloisons de tissus lamineux entre chaque lobe. Avec les fibres musculaires se trouvent associées, comme à l'ordinaire dans chaque lobe, des fibres de tissu cellulaire ou lamineux et une certaine quantité de matière amorphe.

Dans d'autres circonstances, il s'est fait autour de la tumeur un travail de désagrégation qui facilita son expul-

Digitized by Google

sion : (Champney's, obs. 58 ; Rankin, obs. 258 ; Schneider, obs. 264 ; Susserott, obs 279). Dans le fait de Kuchenmeister, (obs. 159, on vit), 43 jours après l'accouchement, s'écouler du vagin un liquide mêlé à des masses gangréneuses. Le jour suivant, toute la tumeur sortit, large, aplatie : elle pesait 515 grammes, et mesurait 24 centimètres de longueur, sur 18 centimètres de largeur.

A côté de cela, il existe une gangrène propre de la tumeur résultant soit d'un état inflammatoire antérieur, soit d'un traumatisme lié à l'accouchement ou à une intervention ; quelquefois aussi, ce phénomène est dû au seul effet de l'air atmosphérique. Mais, ce sont là deux processus absolument distincts, et qui, au point de vue des conséquences qu'ils entraînent, ont une importance différente. Comme exemples de gangrène de la tumeur, nous renvoyons aux observations de : (Barnetche, obs. 42 ; Habit, obs. 127 ; Horwitz, obs. 141, 142, 143, 144 ; Ingleby, obs. 146 et 148 ; Lumpe, obs. 170 ; Polaillon, obs. 240 ; Robinson, obs. 256 : Spiegelberg, obs. 267 ; Tarnier, obs. 282 ; Veyssière, obs. 299).

COMPLICATIONS DES SUITES DE COUCHES.

Il nous reste à parler des accidents auxquels les fibromes utérins peuvent donner lieu pendant les suites de couches. Dès à présent, nous devons faire remarquer que les conditions varient, suivant que la femme a avorté, qu'elle a accouché prématurément ou à terme. Dans la première hypothèse, en effet, outre les complications que nous allons étudier bientôt, nous devons signaler les accidents qui accompagnent parfois l'avortement et en parti-

Digitized by Google

culier, l'hémorrhagie, la rétention du placenta et surtout les phénomènes de résorption, qui en sont la conséquence dans bien des cas.

Les *hémorrhagies* pendant les suites de couches peuvent être divisées en primitives et en secondaires. Les unes se confondant presque avec les hémorrhagies de la délivrance ou arrivant dans les heures qui suivent l'accouchement, emportent rapidement la malade : ce sont de véritables hémorrhagies atoniques. Déjà dans son mémoire, Oldham avait insisté sur ce point fort intéressant, et avait cité trois observations dont deux se terminèrent par la mort. Les autres ont des caractères particuliers : elles reviennent à intervalles différents, plus ou moins abondantes, et s'accompagnent de tranchées utérines et de douleurs atroces dans les reins, qui mettent l'accoucheur sur la voie du diagnostic, (voir diagnostic des tumeurs fibreuses après l'accouchement); elles sont caractéristiques des tumeurs fibreuses sous-muqueuses ou des polypes.

Toutes reconnaissent la même cause, l'atonie des parois de l'utérus. Nauss en cite 5 cas. Susserot, sur 147 observations, a noté 33 hémorrhagies considérables, dont 9 se terminèrent par la mort. D'autres cas ont été cités par Winckel (1), Sedgwick (2), H. Yeld (3), Senderlung (4), Daly (5), Albers, obs. 7 ; Chaussier, obs. 54; Churchill, obs. 67 ; Foch, obs. 92 ; Forget, obs. 101 ; Gaillard Thomas, obs. 107 ; d'Outrepont, obs. 223 ; Radford, obs. 248 ; Runge, obs. 246 ; Ostertag, obs. 225. Le Dr Bailly a publié dans la

(1) Klinik. Beob. zur. Path. der Geburt, 157.
(2) Sedgwick. Thomas, Hosp. Rep., 1870, 349.
(3) H. Yeld. Brit. med. J., juin, 1871.
(4) Senderling. Schmidh Jahrb, 1870, Bd. 145.
(5) Daly. London, obst. trans. XVIII, 65.

Digitized by Google

Gazette des Hopitaux, 19 février 1880, une observation semblable dont nous donnnons un résumé.

OBSERVATION XXX (Résumé.)

Polype fibreux apparaissant à l'orifice utérin dix-huit jours après l'accouchement. Hémorrhagies répétées. Ablation du polype. Mort.

Rien de particulier pendant la grossesse et l'accouchement. La cause des hémorrhagies était le fibrome qui empêchait la rétraction complète de l'uterus immédiatement après la délivrance, et qui, par l'irritation des parois, entretenait dans la suite une congestion active, d'où procédaient les hémorrhagies. Malgré l'ablation du polype, les hémorrhagies se reproduisirent, car, il existait probablement d'autres polypes moins volumineux qui empêchaient la rétraction complète.

Mais si les tumeurs sous-muqueuses ou interstitielles donnent lieu à des écoulements de sang à l'extérieur, il ne faudrait pas cependant en conclure que les fibromes sous-séreux ne peuvent pas, dans des circonstances très rares, il est vrai, être la cause d'accidents hémorrhagiques de la plus haute gravité. Robinson, cité par Susserott, rapporte le cas d'une femme atteinte de fibrome sous-séreux de l'utérus, dans lequel il y eut déchirure du revêtement péritonéal de la tumeur, hémorrhagie interne intra-abdominale et péritonite consécutive. Nous rapprocherons de ce fait celui de Gusserow (1) que nous reproduisons *in extenso*.

OBSERVATION XXXI.

Femme de 27 ans, entre à la clinique Gynécologique de Strasbourg, avec une grosse tumeur abdominale fluctuante. Cathéte-

(1) Gusserow. Loc. cit.

Digitized by Google

risme utérin suivi bientôt d'un fœtus macéré de 4 mois. La grossesse avait été masquée par la tumeur; quarante heures après l'accouchement, la malade mourut subitement d'hémorrhagie interne.

A l'*autopsie* : Abdomen rempli de sang; de la paroi utérine postérieure partait un gros myome, mou, sous-séreux, très vasculaire. La surface était criblée de petites ouvertures du volume d'une tête d'épingle par lesquelles le sang était sorti. Ces ouvertures n'étaient pas des ulcérations mais des lacunes produites probablement par les contractions de l'utérus.

A côté des hémorrhagies, nous devons parler immédiatement des *troubles nerveux* très graves qui en sont parfois les épiphénomènes, tandis que, dans des circonstances semblables, il y a réellement épuisement nerveux par suite du ténesme utérin excessif, résultant des efforts violents faits par l'organe pour expulser la tumeur qu'il contient : (Albers, obs. 5; Boivin et Dugès, obs. 28; Borrett, obs. 46; M. Clintock, obs. 50; Crisp, obs. 52; Habit, obs. 127; Kilian, obs. 150; Osiander, obs. 222; Pordham, obs. 239; Ramsbotham, obs. 249; Simpson, obs. 272.)

Un cas de mort par *syncope* a été observé par A. Lee, obs. 166.

Mais la complication de beaucoup la plus fréquente dans les suites de couches est la *péritonite*, accident très grave; elle reconnaît une série de causes que l'étude des faits nous a permis d'élucider : tantôt elle est la conséquence d'un travail long et très pénible; tantôt elle est due à la propagation de l'inflammation de la tumeur. Elle affecte deux formes assez distinctes : la métrite et la métro-péritonite; il serait cependant difficile de ranger certains cas dans une catégorie plutôt que dans l'autre. Pour cela nous avons accepté le diagnostic des auteurs.

Observations de péritonite : (Aldis, obs. 8; Auger, obs.

Digitized by Google

Ashwell, obs. 14; Bianchi, obs. 21; Chadwick, obs. 56; Chantreuil, obs. 63; Depaul, obs. 81 et 83; Gaillard-Thomas, obs. 110; Gervis, obs. 118; Guéniot, obs. 121; Habit, obs. 126; Hecker, obs. 136; Ioannowsky, obs. 145; A. Lee, obs. 163, 164 et 165; Lehmann, obs. 182; Laroche, obs. 184; Madge, obs. 206; Moreau, obs. 207.)

Dans deux cas, Ferguson, obs. 94, Huguier, obs. 129, la péritonite a été produite par la suppuration des tumeurs fibreuses et perforation du tissu utérin.

Observations de métro-péritonite : (Chowne, obs. 55; Klaproth, obs. 155; Magistel, obs. 193; Robert, obs. 247; Martin, obs. 210 et 212; Porro, obs. 233; Ramway, obs. 253; Schneider, obs. 264; Simpson, obs. 271; Sébileau, obs. 278; Thomas, obs. 287; Veyssière, obs. 293.)

Dans le cas de Späth (obs. 277), la métro-péritonite fut consécutive à la ponction de la tumeur.

Dans celui de Barnetche (obs. 42), il y eut ramollissement central et suppuration des fibromes sous-péritonéaux, d'où métro-péritonite consécutive et mort. La même terminaison a été notée par M. Polaillon (1). Il s'agissait d'une grossesse compliquée d'un myome chez une primipare de 28 ans.—Accouchement spontané d'un fœtus putréfié. Métro-péritonite consécutive. Mort. — A l'autopsie, on trouva une tumeur du volume d'une grosse orange, non pédiculisée, et s'étendant partie sur la face interne du col, et partie sur la face latéro-inférieure droite de la cavité utérine. — Ramollissement central de la tumeur.

(1) Polaillon. Bull. Soc. de chir., 1874.

Digitized by Google

Dans le fait suivant, la cause de la péritonite mérite d'être connue en raison de sa rareté :

OBSERVATION XXXII. (J. Cappie.)

Une jeune femme, arrivée au quatrième mois de sa grossesse est prise de douleurs violentes et de symptômes de péritonite localisée au voisinage de l'utérus. En même temps survient un écoulement sanguin vaginal qui semble annoncer un avortement.

A la palpation du ventre, le médecin constate l'existence d'une grosse tumeur, qui lui semble attenante à l'utérus et qui a le volume d'un utérus à la fin de la gestation. Il diagnostique une hémorrhagie interne. L'accouchement se fait et la femme expulse un fœtus de 4 ou 5 mois, sans hémorrhagie considérable; mais la grosseur persiste, et il est évident que l'on a affaire à une tumeur intra-abdominale. Quelques jours plus tard, se déclare une péritonite qui enlève la malade.

A l'*autopsie*, polype fibreux attenant à l'angle supérieur droit de l'utérus par un mince pédicule vasculaire. Cette tumeur fort volumineuse (24 pouces de circonférence), avait tourné une fois et demie sur elle-même, de façon que le pédicule avait subi une torsion qui avait amené en partie la mortification du polype. De là la, péritonite qui était venue compliquer la marche de la maladie. C'est là une circonstance rare et une terminaison qui ne parait pas avoir encore été signalée, dans l'histoire des polypes fibreux sous-péritonéaux.

Simpson a rapporté une observation analogue qu'on pourra lire à la page 179.

Mais là ne se bornent pas les complications de l'état puerpéral. Certainement une des plus graves est due aux érosions de la muqueuse utérine et à la résorption des produits septiques ou gangrénés des tumeurs fibreuses. En effet, dans 11 observations, la cause de mort signalée a été infection putride ou purulente : (Alling, obs. 11 ; Daly, obs.

(1) Edimb. Med. jour., juillet, 1874.

Digitized by Google

68; Horwitz, obs. 141, 142 et 143; Ingleby, obs. 147; Kessler, obs. 158; Lorain, obs. 169; Mangiagalli, obs. 188; Lehnerdt, obs. 183; Wittaker, obs. 299.)

Dans un cas il y a eu *phlébite:* Bidder, (obs, 24.) De son côté Spiegelberg (1) a observé un cas de *péritonite* purulente avec *endocardite* ulcéreuse et *lymphangite* utérine.

Il est inutile d'insiter sur les phénomènes généraux graves qui détermineront ces différents états. Cependant le plus souvent les lochies sont fétides, verdâtres, parfois sanglantes, contiennent des détritus gangréneux et s'accompagnent de douleurs de reins et de tranchées qui hâtent le dénouement.

L'*inversion utérine* peut-elle aussi se manifester pendant les suites de couches, à une époque plus ou moins éloignée de l'accouchement?

Des observations ont été publiées par : Breidenbach, obs. 29; Beatty, obs. 40; Deneux, obs. 84; Radford, obs. 243; Keiller, obs. 254; Sidey, obs. 276; Tarnier, obs. 281; Hunter de Dumbarton (2).

L'*éclampsie*, post partum, a été indiquée par Boivin et Dugès, obs. 27; par Hartog, obs. 135. Mais c'est là comme nous l'avons dit plus haut une simple coïncidence.

La *rupture de la vessie* consécutive à la compression trop longtemps exercée, pendant le travail, par la tumeur ou la partie fœtale engagée, a été suivie de mort dans l'observation publiée par Weeks (obs. 304). Barnes (2) a cité un fait analogue.

Il s'agissait d'une tumeur de la paroi antérieure de l'u-

(1) Spiegelberg. Monat. f. Geb, Bd. 28.
(2) Duncan's. Med. Ann., 1799, IV, p. 366.
(3) R. Barnes. Med. Times and Gaz, 1863.

Digitized by Google

térus, au niveau du col, qui fut refoulée contre la symphyse pubienne par la tête de l'enfant. L'émission des urines fut interrompue et après un travail prolongé la femme succomba. A l'autopsie, on découvrit une déchirure de la vessie.

Parmi les complications de la grossesse, nous avons rapporté une observation de M. Depaul dans laquelle furent notés des accidents d'étranglement interne par compression intestinale. Pendant les suites de couches on peut voir survenir une semblable complication ainsi que le prouve le fait suivant de Aldis (1), par lequel nous terminerons cet exposé.

Observation XXXIII.

Une femme de 26 ans, accouchée six mois auparavant n'avait éprouvé aucun dérangement de sa santé jusqu'à six jours avant sa mort. Quand elle fut prise de péritonite avec vomissements stercoraux.

A l'*autopsie* : on trouva qu'une tumeur fibreuse du fond de l'utérus adhérente à une portion de l'intestin grêle, avait mis obstacle au cours des matières fécales.

TRAITEMENT PENDANT LES SUITES DE COUCHES.

L'intervention de l'accoucheur après la délivrance dépend de l'état général de la femme, de l'état de la tumeur, de la nature des complications qui peuvent survenir.

L'état général de la femme, après un accouchement, rendu plus ou moins long et difficile par la présence de

(1) Aldis. Lancet, 1855. In th. de Lambert.

Digitized by Google

fibromes utérins, est très variable, nous l'avons vu. Il dépend de la longueur et des difficultés du travail, ainsi que de la nature de l'intervention obstétricale. Le médecin se comportera selon les exigences du moment.

Mais tous nos efforts doivent tendre à débarrasser la femme de la tumeur qu'elle porte et la mettre ainsi à l'abri des dangers ultérieurs. Nous nous trouvons alors en présence de deux situations bien distinctes : le corps fibreux est ou n'est pas accessible.

Si le corps fibreux n'est pas acessible et si, d'autre part, la mère ne court aucun danger, on ne saurait avoir recours à une intervention chirurgicale. C'est le traitement médical que nous devrons mettre en œuvre. Je n'ai pas à énumérer ici les divers moyens qui ont été dirigés contre les tumeurs fibreuses, on en trouvera la nomenclature et la discussion dans les traités classiques. Mais je dois parler d'une médication qui est basée sur l'évolution à laquelle est soumise l'utérus après l'accouchement. On sait que le retour de l'utérus à l'état normal se fait par dégénérescence graisseuse de ses éléments musculaires; on sait, en outre, que ce retour de l'utérus à l'état physiologique est d'autant plus rapide que la rétraction est mieux assurée. C'est là un fait d'observation qu'on a expliqué par l'oblitération des nombreux vaisseaux qui s'étaient développés pendant la grossesse.

Partant de ce fait, quelques auteurs se sont demandés si l'on ne pourrait pas favoriser le retrait de l'utérus et hâter ainsi la régression. L'expérimentation a confirmé ces prévisions, et personne n'ignore que l'ergot de seigle, en excitant la contractilité des fibres lisses, favorise la régression de la matrice.

Mais si nous nous rappelons que les fibromes utérins et

Digitized by Google

surtout les fibromes riches en éléments musculaires, s'atrophient après l'accouchement par un processus analogue à celui qui détermine la régression utérine, nous devons naturellement songer à aider à l'atrophie de ces néoplasmes par l'emploi des mêmes moyens. C'est là un point sur lequel M. le professeur Courty appelait dernièrement notre attention et nous pouvons dire que les faits sont en harmonie avec le raisonnement.

Nous ne connaissons pas, il est vrai, d'observation recueillie à ce point de vue, chez de nouvelles accouchées; mais les résultats favorables obtenus par l'emploi de l'ergot de seigle chez la femme à l'état de vacuité, nous autorisent à penser que les fibromes développés par la grossesse subiront à un haut degré l'influence de ce médicament.

Dans la séance du 28 octobre 1879, M. le professeur Verneuil communiquait à l'Académie de médecine le fait d'une jeune femme de 21 ans, atteinte d'un fibrome extrêmement volumineux, chez laquelle le traitement par l'ergot de seigle donna le plus brillant succès. « La maladie, dit M. Verneuil, datait à peine de dix à douze mois. La tumeur avait atteint l'ombilic et remplissait néanmoins le petit bassin. M. le Dr Fiaux me demanda conseil. Je fus d'avis d'essayer l'ergotine, tantôt par la bouche, tantôt par le tissu conjonctif. *Au bout d'un an, il ne restait pas trace de la tumeur.* La jeune femme jouit toujours de la plus brillante santé.

J'ai connaissance, ajoute ce maître, de quelques autres succès obtenus d'après les avis que j'avais donnés. »

L'accoucheur avisé, devra donc profiter du processus qui détermine, après l'accouchement, l'atrophie des fibromes et favoriser ce processus par l'administration du seigle

Digitized by Google

ergoté à l'intérieur ou, mieux, par des injections sous-cutanées d'ergotine. A ce moyen dont l'efficacité n'est plus douteuse aujourd'hui, on pourra en ajouter quelques autres dont l'action ne saurait être méconnue.

Si le corps fibreux est accessible et que son ablation ne réclame pas une opération grave, nous devrons la pratiquer. Dans trente-deux de nos observations une intervention chirurgicale est indiquée : elle fut toujours d'une extrême simplicité, ligature des tumeurs pédiculées, ligature et excision, excision simple, énucléation.

La ligature fut faite six fois : (Denman, obs. 75; Lisfranc, obs. 185; Montgomery, obs. 196; Pordham, obs. 239; Radford, obs. 244; Ramsbotham, obs. 248.) Dans cinq cas les femmes guérirent et la malade de Pordham succomba non pas à la ligature de la tumeur, mais par suite d'épuisement. A ces observations je pourrais ajouter celles de (Deneux, obs. 84 et celle de Gooch, obs. 119), mais je dois faire remarquer que Deneux lia l'utérus en même temps que la tumeur, et Gooch lia la tumeur et le péritoine : les deux malades succombèrent.

Dans cinq cas on ajouta l'excision à la ligature : (Bell, obs. 43; Campa, obs. 57; Levret, obs. 72; Montgomery, obs. 194; Pugh, obs. 228; dans tous les cas les femmes guérirent.

Dans sept cas, on eutrecours à l'excision simple : (Beatty, obs. 40; Brachet, obs. 18; Dyce, obs. 74; Danyau, obs. 86; Gervis, obs. 118; Lloyd Roberts, obs. 168; Larcher, obs. 186.) Six fois les femmes guérirent; seule, la malade de Gervis succomba. Larcher opéra sa malade après un avortement au troisième mois de la grossesse.

L'énucléation fut faite deux fois : une fois par M. Duncan, quarante heures après l'accouchement ; une fois par Porro

Digitized by Google

deux jours après l'accouchement : les deux femmes guérirent.

Dans dix observations, l'intervention fut complexe ou ne peut être rapportée à aucun mode opératoire classique : (Bailly obs. 31 ; Charrier, obs. 60 ; Evans, obs. 91 : Fudler, obs. 99; Grimsdale, obs. 104; Horwitz, obs. 144; Kidd, obs. 152; d'Outrepont, obs. 224; Priestley, obs. 226; Keiller obs. 254.) Neuf fois les femmes guérirent ; la malade de M. Bailly seule succomba. Je ne ferai que citer une opération grave, entreprise par Müller et Kœberlé qui pratiquèrent la gastrotomie pour faire l'énucléation des tumeurs six mois après l'accouchement ; la malade guérit. Mais nous ne sommes plus dans la période des suites de couches. En résumé, l'intervention chirurgicale semble bénigne, puisque vingt huit fois sur trente-deux la guérison eut lieu.

En présence de ces résultats qui sont en harmonie avec ceux de tous les auteurs qui se sont occupés de la question, dans ces dernières années, nous nous demandons comment Ingleby a pu s'élever contre toute intervention après le délivrance :

« I believe it is held as a general rule that a fibrous tumour in the womb, however accessible to the finger, ought not to be removed by operation during the puerperal state, both on account of the increased liability to peritonitis, which attends this state of the system, and other obvious reasons. » Ch. West partage la même opinion. Veit, au contraire, conseille l'intervention, mais seulement dans les cas d'hémorrhagie alors que la tumeur est accessible *et qu'il n'y a pas d'autre moyen de sauver la mère.*

Quant à nous, nous pensons que l'intervention pendant les suites de couches doit avoir des indications beaucoup

Digitized by Google

plus nombreuses et qu'elle doit être tentée toutes les fois qu'elle est simple et facile. En agissant ainsi, on se mettra, dans une certaine mesure, à l'abri des complications qui entraînent si souvent la mort. Ainsi sur 4 cas, consignés dans le mémoire de Horwitz, 3 femmes moururent de septicémie; la quatrième déjà atteinte d'infection, se rétablit à la suite de l'ablation de la tumeur.

Mais, malgré la gravité des accidents, nous ne saurions, dans les cas où le siège et le nombre des tumeurs nécessitent une grave opération, imiter Hégar (1) et enlever l'utérus. C'est la seule hystérectomie, je crois, faite dans les suites de couches pour des tumeurs fibreuses. La malade guérit.

En dehors de l'intervention chirurgicale simple, les complications des suites de couches ne présentent pas d'indications spéciales; l'accoucheur devra simplement se conformer aux lois générales de la thérapeutique.

(1) Stahl. Geburt. operat. nach den Vorl. des prof. Hégar.

Digitized by Google

Nos D'ORDRE.	INDEX BIBLIOGRAPHIQUE.	AGE	GROSSESSES ANTÉRIEURES.	GROSSESSE ACTUELLE.	CARACTÈRES GÉNÉRAUX de la TUMEUR.	PRÉSENTATION.	AVORTEMENT.
1	**Ashwell.** Guy's Hosp. Rep., p. 300, 1836.	?	Multipare.	Hémorrhagies nombreuses. Hémorrhagie considérable au 8e mois. Placenta prævia.	Deux tumeurs fibreuses sous-muqueuses du volume d'une orange; deux interstitielles; trois sous-péritonéales.	?	»
2	**Ashwell.** Gaz. méd. Paris, 1837.	?	Multipare, dernier accouchement difficile et dangereux.	Hémorrhagie considérable.	Tumeur fibreuse de l'utérus dans le cul-de-sac postérieur.	?	»
3	**Aswhell.** Collaway, Gowar. Loc. cit.	40	Multipare, dernier accouchement très laborieux.	?	?	?	»
4	**J. Aïkin.** Med. and. Phil. Comment. Edimb., 1774.	?	Multipare.	?	Tumeur fibreuse volumineuse interstitielle des parois de l'utérus.	?	»
5	**Albers.** Deutsche Klinik., 1855, nº IX.	30	Multipare.	?	Fibrome interstitiel saillant un peu dans la cavité utérine. Un autre au fond, ayant le volume d'une grosse pomme.	?	»
6	**Albers.** Loc. cit.	29	Primipare.	?	Tumeurs fibreuses multiples de l'utérus remplissant la cavité pelvienne.	?	Au 6e mois
7	**Albers.** Loc. cit.		1 an après.		Id.	?	Au 6e mois.
8	**Aldis.** The Lancet, 1855.	26	Primipare.	?	Tumeur fibreuse du fond de l'utérus adhérant à l'intestin grêle et empêchant le cours des matières fécales.	?	»
9	**Anger.** Bull. Soc. anat., 1876.	40	?	Rupture prématurée des membranes.	Tumeurs fibreuses multiples de la paroi antérieure, de la grosseur d'un marron. La plus volumineuse (14 centim. de diam.) fait saillie en dedans sur la paroi latérale gauche	Siège.	»
10	**Aubinais.** Gaz. méd. de Paris, 1844.	35	Multipare	?	Polype fibreux du volume d'un œuf de poule auquel adhérait le placenta.	?	»
11	**Alling.** Thèse de Testeau. Paris, 1872.	44	Multipare.	?	Tumeur fibreuse du volume d'une tête de fœtus. Tumeur moins volumineuse sur le côté droit de l'utérus.	?	»

Digitized by Google

D'OBSERVATIONS

ACCOUCHEMENT prématuré.	ACCOUCHEMENT à terme.	DÉLIVRANCE.	INTERVENTION obstétricale.	INTERVENTION chirurgicale.	RÉSULTATS pour la MÈRE.	RÉSULTATS pour L'ENFANT.	ÉTAT DE LA TUMEUR pendant LA GROSSESSE.	ÉTAT DE LA TUMEUR après L'ACCOUCHEMENT.
Au 8e mois.	»	?	Version.	?	Mort d'épuisement quelques heures après.	?	?	?
»	»	?	Accouchement prém. Avor. au 7e mois. Rupt. des membranes.	?	Guérison.	Mort.	?	?
»	»	?	Avortement prov. au 6e mois. Décollement des membranes.	?	Guérison.	?	Augmentation du volume de la tumeur.	?
»	Spont.	Naturelle.	»	?	Guérison.	Fœtus mort peu développé.	?	Ramollissement de la tumeur qui au bout de quinze jours n'existe plus.
»	Spont.	?	»	?	Mort d'épuisement 10 semaines après. Accouchement.	Vivant.	?	?
»	»	?	Forceps.	?	Guérison.	?	?	?
»	»	?	»	?	Mort d'hémorrhagies consécutives.	?	?	?
»	Spont.	?	»	?	Mort de péritonite 6 mois après accouchem.			
Au 7e mois, en travail depuis 7 jours.	»	?	Extraction.	?	Mort de péritonite généralisée.	Mort depuis 7 jours.	?	?
»	Spont.	Artificielle.	»	Torsion et extraction de polype avec placenta.	Guérison	Vivant.	?	?
»	Spont.	Naturelle.	»	?	Mort d'infection putride.	Vivant.	?	Atrophie considérable des tumeurs ; on trouve avec peine la trace de la plus grosse

Digitized by Google

Nos D'ORDRE.	INDEX BIBLIOGRAPHIQUE.	AGE	GROSSESSES ANTÉRIEURES.	GROSSESSE ACTUELLE.	CARACTÈRES GÉNÉRAUX de la TUMEUR.	PRÉSENTATION.	AVORTEMENT.
12	**Agudio.** Ecole obst. de Milan, 1862.	37	Primipare.	?	Tumeur fibreuse volumineuse du segment infér. et postér. du corps de l'utérus.	Siège.	»
13	**Amand.** Traité des accouc.	?	?	Rupture prématurée et spontanée des membranes.	?	Sommet	»
14	**Ashwell.** Loc. cit.	?	Primipare.	Gross. gémellaire. Hémorrhagie.	Fibrome suppuré du fond de l'utérus; deux autres plus petits.	?	»
15	**Bezold.** In Breslau. Loc. cit., p. 141.	?	Multipare.	?	Tumeur fibreuse du volume du poing dans la paroi postérieure.	?	»
16	**Blot.** Gaz. des hôpit., 1869.	38	Primipare	Normale.	Plusieurs petites tumeurs fibreuses. Grosse tumeur pédiculée à la partie moyenne de la face postérieure. Adhérences dans le cul-de-sac utéro-rectal.	Epaule.	»
17	**Blot.** Loc. cit.	35	Primipare	Normale	Tumeurs fibreuses multiples. Une d'elles remplit l'excavation.	Sommet	»
18	**Brachet.** Paris. Soc. de chir. 1870.	37	Primipare.	?	Myome utérin de la paroi antérieure.	?	»
19	**Belluzzi.** Bull. Soc. méd. de Bologne, 1874.	?	?	?	Tumeurs fibreuses multiples, réduisant le diam. ant. postérieur à 2 c. 5.	Epaule.	»
20	**Brown Giacomo.** New York med. Record, 1869.	?	?	?	Tumeur fibreuse siégeant à la partie postérieure du col.	Siège. Mode des pieds.	»
21	**Bianchi.** Lyon médical, 1871.	?	?	?	Gros fibroïde kystique du fond de l'utérus. Poids de l'utérus et de la tumeur, 2,850 grammes.	?	»
22	**Braus.** Berliner Klinik. Woch., 1875.	?	1re grossesse.	?	Myome de la grosseur du poing de la paroi postérieure.	?	»

Digitized by Google

ACCOUCHEMENT prématuré.	ACCOUCHEMENT à terme.	DÉLIVRANCE.	INTERVENTION obstétricale.	INTERVENTION chirurgicale.	RÉSULTATS pour la MÈRE.	RÉSULTATS pour L'ENFANT.	ÉTAT DE LA TUMEUR pendant LA GROSSESSE.	ÉTAT DE LA TUMEUR après L'ACCOUCHEMENT.
»	Travail pendant 22 heures.	?	Craniotomie.	?	Mort.	Mort.	?	?
»	Travail depuis 6 jours.	?	Application du crochet sur tête d'enfant.	?	?	Mort.	?	?
Premier fœtus expulsé 2 heures avant le second.	?	?	»	?	Mort de péritonite.	?	?	?
»	»	?	Version difficile.	?	Mort une demi-heure après. Rupture de l'utérus au voisinage de la tumeur.	Mort.	?	?
»	Procidence du cordon.	Artif.	Version.	?	Mort le 3e jour.	Mort. Tête aplatie.	?	?
»	Ascension de la tumeur dans abdomen.	?	Forceps.	?	Guérison.	Vivant.	?	?
»	Spont. Tumeur à la vulve au moment de l'accouchement.	?	»	Réduction de la tumeur avant accouch. Excision de la tumeur après.	Guérison, 20 jours après l'opération.	?	?	?
»	»	Inertie utérine.	Accouchement provoqué. Version.	?	Mort.	Mort.	?	?
»	Procidence du cordon.	?	Réduction de la tumeur qui reste élevée. Extraction.	?	Guérison.	Mort.	?	?
»	Spont.	?	»	?	Mort de péritonite le 11e jour.	?	?	?
»	T.	?	Version.	?	Guérison.	Vivant.	Augmentation de volume de la tumeur pendant la grossesse.	Métamorphose régressive telle que quelques mois après il était impossible de retrouver la tumeur.

Digitized by Google

INDEX BIBLIOGRAPHIQUE.	AGE	GROSSESSES ANTÉRIEURES.	GROSSESSE ACTUELLE.	CARACTÈRES GÉNÉRAUX de la TUMEUR.	PRÉSENTATION.	AVORTEMENT.
Braus. Berliner Klinik. Woch., 1875.	?	2e grossesse.	?	Myome de la grosseur d'une noisette au même point au 3e mois de la grossesse.	?	»
Bidder. Petersb. med. Zeif.	?	Stérilité depuis 13 ans.	?	Myome volumineux implanté à droite et en arrière de l'utérus.	?	»
Brachmann. Rapp. par Cambernon Gaz. méd. de Paris. 1844.	42	Primipare.	Grossesse heureuse.	Tumeur fibreuse de la paroi antérieure du col.	?	»
Boivin et Dugès. Traité des acc. t. I, p. 320.	?	1 fausse couche de six semaines.	Douleurs abdominales.	Tumeurs fibreuses multiples; l'une très volumineuse.	»	A 4 mois 1/2.
Boivin et Dugès. Loc. cit.	22	?	»	Tumeur de la paroi postérieure de l'utérus, à la base de laquelle adhérait une portion du placenta.	?	»
Boivin et Dugès Loc. cit., p. 332.	29	Multipare.	Hémorrhagie au 7e mois.	Tumeur fibreuse sus-péritonéale d'environ 3 pouces 1/2 de diamètre sur le bord droit de l'utérus.	?	»
Breidenbach. In Pucheit, p. 115.	32	Primipare.	Hémorrhagies. Douleurs abdominales.	Tumeur fibreuse du volume d'une tête de fœtus pédiculée du fond de l'utérus.	?	»
Bœhmer. Traité de Nœgele, p. 506.	?	?	?	Tumeur fibreuse pesant 4 kilog. s'étendant à droite depuis le fond de l'utérus jusqu'à son orifice.	?	»
Bailly. Gaz. des hôp., 1880.	32	Multipare. 4 accouchem. antérieurs.	Gross. normale.	Polype fibreux ayant la forme et le volume d'un œuf de poule.	?	»
Bourdon. Bull. Soc. anat., t. VI, p. 322.	41	?	?	Corps fibreux sous-péritonéal pédiculé du fond de l'utérus.	?	Au 4e mois.
R. Barnes. St. Georg. hosp. Rep., 1877.	?	Mariée depuis longtemps sans avoir d'enfants.	Gonflement exagéré du ventre. Phénomènes de compression des organes du petit bassin. (Vessie-rectum.) Douleurs.	Deux tumeurs fibreuses étranglaient l'utérus.	?	Au 2e mois.

Digitized by Google

ACCOUCHEMENT prématuré.	ACCOUCHEMENT à terme.	DÉLIVRANCE.	INTERVENTION obstétricale.	INTERVENTION chirurgicale.	RÉSULTATS pour la MÈRE.	RÉSULTATS pour L'ENFANT.	ÉTAT DE LA TUMEUR pendant LA GROSSESSE.	ÉTAT DE LA TUMEUR après L'ACCOUCHEMENT.
?	?	?	?	?	?	?	?	?
P.	»	?	?	?	Mort de phlébite 8 j. apr.	Vivant, pesant 1,150 gr.	?	?
»	Travail de 24 heures.	Naturelle.	Forceps.	?	Guérison.	Mort.	?	Expulsion spontanée de la tumeur 12 j. après accouchement.
»	»	?	»	?	Mort.	»	?	A l'autopsie, la plus volumineuse des tumeurs était blanc rougeâtre, encéphaloïde à l'intérieur. Dégénérescence carcinomateuse?
»	Spont.	Naturelle.	»	?	Mort d'éclampsie 24 heures apr.		?	?
Au 1er mois.	»	?	Tamponnement. Version.	Décollement prématuré du placenta	Mort de faiblesse le 11e j. après l'acc.	?	?	?
»	Spont.	?	»	?	Guérison.	?	?	Descente de la tumeur produisant inversion utérine quelques jours après.
?	?	?	Forceps.	?	Mort le 9e j.	?	?	?
»	Spont. Suivi d'hémorrhagie à partir du 14e j.	Naturelle suivie d'hémorrhagie.	»	Ablation du polype.	Mort 19 j. après l'opération.	Vivant.	?	Descente de la tumeur qui apparaît à l'orifice utér. 18 j. après accouch.
»	»	?	»	?	Mort.	»	?	?
»	»	?	Tentatives de réduction infructueuses. Gastrotomie et amputat. utérine.	»	Mort 30 h. après l'opération.	»	Augmentation considérable des tumeurs sous l'influence de la grossesse.	?

Digitized by Google

Nos D'ORDRE.	INDEX BIBLIOGRAPHIQUE.	AGE	GROSSESSES ANTÉRIEURES.	GROSSESSE ACTUELLE.	CARACTÈRES GÉNÉRAUX de la TUMEUR.	PRÉSENTATION.	AVORTEMENT.
34	**R. Barnes.** Obst. Trans., 1864.	?	?	?	Tumeur fibreuse de la paroi antérieure et inférieure de l'utérus.	?	»
35	**Fyrne.** Obst. Journ. Mai 1878.	?	?	?	Tumeurs fibreuses interstitielles : l'une au fond ; les deux autres sur les parois.	?	»
36	**Otto Brau.** Berlin. Klin. Woch., XII, 1875.	28	Multipare, 4 enf., 2 avortem.	Violentes douleurs abdominales.	Tumeur fibreuse interstitielle de la paroi postérieure du col.	Sommet	»
37	**Bristove.** Path. Trans. Lond. 1853.	?	?	?	Fibrome de la paroi postérieure de l'utérus mesurant : longueur, 9 pouces ; largeur, 5 pouces ; épaisseur, 4 pouces ; descendant à 3 pouces au-dessous du col.	?	A 8 m. 1/2
38	**Braxton Hicks.** Lond Obst. Trans., XVII, 1876.	?	?	Placenta prævia.	Tumeur fibreuse interstitielle de l'utérus.	»	»
39	**Braxton Hicks.** Lond. Obst. Trans., 1871.	?	Multipare	?	Tumeur fibreuse du col de l'utérus du poids de 324 grammes.	Tête au détroit supérieur.	»
40	**Beatty.** Trans. of the Ass. of Colleg. of. Phys. Ireland, 1824, v. IV.	25	Primipare.	Gonflement exagéré du ventre.	Tumeur sous-muqueuse du poids de 4 livres.	?	»
41	**Beatty.** Dublin medic. Journ., 1840, v. XVII.	32	Primipare.	Dysurie, constipation.	Tumeurs fibreuses multiples obturant l'excavation pelvienne.	Siège.	»
42	**Barnetche.** Journ de méd. de Bordeaux, 1844.	42	1 avortement à 2 mois.	Dysurie. Constipation. Accidents nerveux.	Début des tumeurs 8 m. avant grossesse. Tumeurs fibreuses interstitielles multiples : l'une grosse comme une tête d'enfant de 6 mois.	Siège.	»
43	**J. Bell.** Edim. med. Journ., 1820, p. 365.	32	Primipare.	?	Tumeur fibreuse de la paroi postérieure de l'utérus.	Tête mobile au-dessus du détroit supérieur.	»

Digitized by Google

MENT prématuré.	ACCOUCHEMENT à terme.	DÉLIVRANCE.	INTERVENTION obstétricale.	INTERVENTION chirurgicale.	RÉSULTATS pour la MÈRE.	RÉSULTATS pour L'ENFANT.	ÉTAT DE LA TUMEUR pendant LA GROSSESSE.	ÉTAT DE LA TUMEUR après L'ACCOUCHEMENT.
»	Spont.	?	»	?	Mort par rupture de la vessie.	?	?	?
»	Spont.	Naturelle suivie d'hémorrhagie.	»	?	Guérison.	Mort-né.	?	?
A n. 1/2.	»	?	Version.	?	Guérison.	Viable.	?	La tumeur diminue de volume après accouchement, et disparaît à peu près complètement dans l'état puerpéral.
»	T.	»	Op. césarienne.	?	Mort au bout de 36 h.	?	?	?
»	»	?	»	?	?	»	?	?
»	En travail depuis 12 heures.	?	Réduction impossible, forceps et version inutiles.	Enucléation de la tumeur.	Guérison.	Vivant.	?	?
»	»	?	»	Excision Réduction de l'utérus.	Guérison.	»	?	Dix jours après accouchement, de la tumeur avec inversion de l'utérus.
»	Travail depuis 39 h. Ascension spontanée des tumeurs.	Naturelle.	Doigts. Crochet mousse sur pli de l'aine.	?	Guérison.	Mort.	?	
»	En travail depuis 6 j. Procidence du cordon.	?	Réduction de tumeurs dans l'abdomen en même temps que traction sur un pied.	?	Mort de métro-péritonite datant de 8 jours avant accouchem.	Mort depuis 2 jours.	Augmentation considérable des tumeurs	A l'autopsie : tumeurs ramollies, creusées de cavités remplies de matière diffluente et épaisse.
»	En travail depuis 48 heures. Hémorrhagie.	Naturelle.	Craniotomie.	Ligature du pédicule Excision	Guérison.	Mort.		?

Digitized by Google

NOS	INDEX BIBLIOGRAPHIQUE.	AGE	GROSSESSES ANTÉRIEURES.	GROSSESSE ACTUELLE.	CARACTÈRES GÉNÉRAUX de la TUMEUR.	PRÉSENTATION.	AVORTEMENT.
44	**M. Barry.** Edimb. Monthly Journ., 1848.	29	Primipare.	Douleurs abdominales. Phénomènes de compression des organes du petit bassin.	Tumeur fibreuse volumineuse de la paroi postérieure de l'utérus.	Sommet	»
45	**Bedford.** Obst. New-York, 1861.	»	Primipare.	Hémorrhagie.	Tumeur fibreuse pédiculée insérée sur la lèvre postérieure du col.	?	»
46	**Borrett.** In Gooch, p. 281.	31	Multipare, 6 enfants.	?	Tumeur fibreuse insérée au dedans de la lèvre postérieure du col pesant 3 liv. 15 on.	Sommet	»
47	**Breslau.** Monat. f. Geb., 1865, Bd. XXV, p. 122.	35	Primipare.	Phénomènes de compression des organes du petit bassin.	Tumeur interstitielle de la paroi postérieure remplissant l'excavation.	Siège.	»
48	**Churchill.** Loc. cit.	?	?	?	Tumeur fibreuse pédiculée.	?	?
49	**Casin** (de Boulogne). Mém. Ac. de méd., 1875, Arc. de toc., nov. et déc. 1875.	39	Primipare.	Douleurs violentes dans le ventre. Ecoulement spontané du liquide amniotique au 7e mois.	Tumeur fibreuse de la face postérieure de l'utérus.	Epaule.	»
50	**M. Clintock.** Clinic. mem., Dublin, 1863.	36	Primipare.	Grossesse trigémellaire.	Tumeur fibreuse interstitielle de la paroi antérieure de l'utérus Longueur, 7 pouces; épaisseur, 2 pouces 1/2.	1er enf. : Sommet 2e enf. : Siège. 3e enf. : Sommet	»
51	**Collins.** Bull. et for. med. rev, 1842.	?	?	?	Tumeur fibreuse pédiculée. Longueur, 16 pouces; circonférence, 11 pouces; poids, 2 livres 1/2.	?	»
52	**Crisp.** In Oldham, In Guy's Hosp. Rep., 1844.	33	Multipare.	Hémorrhagies pendant les six dernières semaines.	Polype fibreux de l'utérus développé sur la paroi droite de l'utérus au-dessus du col.	?	»
53	**Chaussier.** In Payle. Dict. des Sc. méd., t. VII.	?	?	?	Tumeur fibreuse du volume du poing dans les parois du col.	?	»

Digitized by Google

ACCOUCHEMENT prématuré.	ACCOUCHEMENT à terme.	DÉLIVRANCE.	INTERVENTION obstétricale.	INTERVENTION chirurgicale.	RÉSULTATS pour la MÈRE.	RÉSULTATS pour L'ENFANT.	ÉTAT DE LA TUMEUR pendant LA GROSSESSE.	ÉTAT DE LA TUMEUR après L'ACCOUCHEMENT
»	En travail depuis 24h.	Naturelle.	Levier.	?	Guérison.	Mort.	?	?
»	En travail depuis 24h.	?	Forceps.	?	Guérison.	?	?	?
»	Tranchées consécutives violentes faisant croire à un second enfant.	Naturelle.	Version.	?	Mort d'épuisement 36 h. après accouchement.	Mort apparente. Vivant.	?	?
»	En travail depuis 12h. Prolapsus du cordon ombilical.	?	Opération césarienne.	?	Mort 22 h. après.	Mort.	?	?
?	?	?	?	?	Guérison.	?	?	Hémorrhagie 10 j. après l'accouch. Apparition de la tumeur au niveau du col. puis rentrée dans l'utérus.
Au 7e m. En travail depuis 6 j.	»	?	Réduction de la tumeur impossible. Opération césarienne.	?	Guérison 8 semaines après l'opération.	Vivant.	?	Le fibro-myome s'est atrophié au moins des deux tiers de son volume.
»	Spont. En travail pendant 50h.	?	»	?	Mort 3 h. après le dernier accouchement.	1er enf. Mort 2e enf. } Vivants. 3e enf. }	?	?
?	?	?	?	?	Guérison.	?	?	Expulsion spontanée de la tumeur deux jours après l'accouchem.
»	Spont. Rapide.	Artificielle.	»	?	Mort par épuisement.	?	?	Contraction douloureuse très violentes après accouchement sur la tumeur.
?	?	?	?	?	Mort.	Mort. Tête de l'enfant écrasée au passage.	?	?

Digitized by Google

INDEX BIBLIOGRAPHIQUE.	AGE	GROSSESSES ANTÉRIEURES.	GROSSESSE ACTUELLE.	CARACTÈRES GÉNÉRAUX de la TUMEUR.	PRÉSENTATION.	AVORTEMENT.
Chaussier. In R. Lee, med. Surg. Trans., 1835	?	?	?	Tumeur fibreuse volumineuse de la paroi postérieure de l'utérus.	?	»
Chowne. In ibid., p. 112.	40	?	Grossesse gémellaire.	Tumeur fibreuse calcifiée de la paroi postérieure de l'utérus.	?	»
Chadwick. Trans. of the Ann. Gyn. Soc., 1876-77, t. I, p. 265-276.	42	?	Placenta prævia.	Tumeur fibreuse de la paroi postérieure de l'utérus.	Tronc.	»
Campa. Gaz. obst. Paris, t. V.	34	Multipare. 5 accouchem. 2 avortements.	?	Tumeur fibreuse pédiculée de l'utérus, du volume d'une tête d'enfant faisant saillie à la vulve au moment de l'accouchement.	Epaule.	Au 6e mois
Champney's. St. Barth. hosp. Reports. London, 1877.	25	1 avortement.	Douleurs abdominales vers le 6e mois. Rupture prématurée et spontanée des membranes.	Tumeur fibreuse du segment inférieur de l'utérus du volume du poing.	Tête au-dessus du détroit supérieur.	»
Charpentier. (Observ. inédite).	23	2 avortements. 1 à 2 mois 1/2. 1 à 3 mois 1/2.	Douleurs abdominales à 2 mois 1/2 de grossesse faisant craindre avortement. Constipation opiniâtre. Rupture prématurée de la poche des eaux.	Tumeurs fibreuses multiples : deux surtout volumineuses, une à gauche et au-dessus du détroit supérieur dans lequel elle pénètre un peu ; l'autre à gauche et en arrière remplit l'excavation.	O.I.G.A. Mutation : devient A. I. D. de l'épaule gauche. Puis demeure mutation en O.I.G.A.	»
Charrier. Ann. de gyn., t. III, 1875.	26	Multipare.	Leucorrhée considérable. Hémorrhagie. Douleurs expulsives au 6e mois.	Tumeur fibreuse utérine de la paroi antérieure du col. Fibroïdes multiples.	?	»

Digitized by Google

ACCOUCHEMENT prématuré.	ACCOUCHEMENT à terme.	DÉLIVRANCE.	INTERVENTION obstétricale.	INTERVENTION chirurgicale.	RÉSULTATS pour la MÈRE.	RÉSULTATS pour L'ENFANT.	ÉTAT DE LA TUMEUR pendant LA GROSSESSE.	ÉTAT DE LA TUMEUR après L'ACCOUCHEMENT
»	Spont.	?	»	?	Mort d'hémorrhagie post-partum.	Vivant.	?	?
»	Spont. très laborieux?	?	»	?	Mort de métro-péritonite	?	?	?
»	T.	Artificielle.	Version. Extraction difficile.		Mort de péritonite le 5e jour.	?	?	?
»	»	Naturelle.	Version.	Ligature sur pédicule Excision	Guérison.	Mort.	?	Au moment où l'on pratiqua la version, un petit fibrome fut dégagé; il était situé au dessous du gros.
»	Très-laborieux. Tumeur en avant de la partie fœtale.	Par expression.	Forceps inutile. Crochet ne put être placé Version.	Ponction de la tumeur.	Guérison.	Mort et macéré.	?	Diminution de volume dans les suites de couches; le 35e j. après la délivrance la tumeur fut expulsée spontanément à la vulve, irrégulière et fétide; elle adhérait encore à la paroi latérale gauche de l'utérus; elle fut tordue et extraite.
»	T.	Naturelle.	Tentatives de version par manœuvres externes Céphalothripsie.		Guérison.	Mort.	Augmentation considérable et assoulissement pendant la grossesse.	On a pu suivre jour par jour la répression de l'utérus et de la tumeur. Les petites tumeurs ont disparu au bout de 25 j. La grosse tumeur abdominale n'était plus accessible 2 m 1/2 après. Quant à la tumeur pelvienne, la malade s'est refusée à se laisser examiner.
Au 7e mois.	»	Naturelle.	»	Résection d'une première tumeur après l'accouchement	Guérison.	Vivant; meurt 12 h. après.	Ramollissement de la tumeur.	Trois jours après l'accouchement, expulsion spontanée d'une seconde tumeur le 4e j., expulsion spontanée d'une troisième tumeur; le 10e j. d'une 4e.

Digitized by Google

INDEX BIBLIOGRAPHIQUE.	AGE	GROSSESSES ANTÉRIEURES.	GROSSESSE ACTUELLE.	CARACTÈRES GÉNÉRAUX de la TUMEUR.	PRÉSENTATION.	AVORTEMENT.
Cazeaux. Traité d'accouchements.	?	?	?	Tumeur fibreuse située sur les parois de l'utérus, du volume de la tête.	?	A.
Cappie James. Edinb. med. Journ., juillet 1874.	?	Primipare.	Douleurs abdominales. Distension exagérée du ventre.	Fibrome sous-péritonéal de la paroi postérieure de l'utérus, avec pédicule tordu une fois et demie sur lui-même.	?	»
Chantreuil. Thèse de Dupuis, 1871.	33	Un avortement à deux mois.	Rupture spontanée des membranes.	Tumeur fibreuse grosse comme une mandarine située à la partie supérieure droite de la face antérieure, une multitude de corps fibreux interstitiels. Corps fibreux péritonéal pédiculé de la grosseur d'une tête de fœtus à 7 mois.	Siège.	»
Casati. Comptes rendus Soc. obst., Milan, 1865.	?	?	?	Tumeur fibreuse de l'utérus.	Siège.	»
Chiara. Gaz. del Clin., Milan, 1869.	?	?	Albuminurie mécanique : antéversion de l'utérus.	Tumeur fibreuse interstitielle.	Siège. Mole des pieds.	»
Conway. (Cazin, loc. cit.) 1863.	?	?	?	Tumeur fibreuse très volumineuse de l'utérus.	?	?
Churchill. Dis. of Women., 1864.	?	?	?	Polype fibreux du fond de l'utérus.	?	?
Daly. The Obst. Journal, 1876.	?	?	?	Tumeur fibreuse de l'utérus.	?	»
Dupuytren. Cité p. Demarquay et Saint-Vel.	?	Sept avortements		Polype fibreux pédiculé implanté dans la cavité utérine ayant une base de un pouce de diamètre.	?	Pour la 8e fois.
Van Dœweren. Cité p. Demarquay et Saint-Vel.	30	Primipare.	?	Tumeur fibreuse pédiculée de la grosseur d'une tête de nouveau-né.	?	»

Digitized by Google

ACCOUCHEMENT prématuré.	ACCOUCHEMENT à terme.	DÉLIVRANCE.	INTERVENTION obstétricale.	INTERVENTION chirurgicale.	RÉSULTATS pour la MÈRE.	RÉSULTATS pour L'ENFANT.	ÉTAT DE LA TUMEUR pendant LA GROSSESSE.	ÉTAT DE LA TUMEUR après L'ACCOUCHEMENT
»	»	?	?	?	?	?	Augmentation considérable du volume de la tumeur.	Disparition sensible après l'accouchem., complète au bout de quelques années.
»	»	?	Ponction des membranes. Avortement provoqué.	?	Mort 19 j. après.	?	Augmentation considérable du volume de la tumeur. Gangrène par torsion du pédicule.	?
»	T.	Deux heures après l'expulsion du fœtus.	Crochet mousse sur le pli de l'aine.	?	Mort de péritonite.	Mort depuis quelques jours.	?	?
Au 8e mois.	»	?	Elévation de la tumeur au moment de l'accouchement.	?	Guérison.	Vivant. Mourut peu de temps après.	?	Vingt jours après l'accouchement, la tumeur était très diminuée.
»	Spont.	?	?	?	Guérison.	Vivant.	?	Réduction du volume de la tumeur pendant les suites de couches.
?	?	»	Opération césarienne.	?	Guérison.	?	?	?
	?	?	?	?	Mort d'hémorrhagie quelques jours après accouchem.	?	?	?
»	Spont. Hémorrhagie pendant l'accouchement	?	»	?	Mort 27 j. après d'infection générale.	?	?	?
»	»	?	»		?	»	?	?
»	Spont. Travail depuis 24 heures	?	»	Torsion du pédicule et arrachement de la tumeur.	?	Mort-né en putréfaction.	?	

Digitized by Google

Nos D'ORDRE.	INDEX BIBLIOGRAPHIQUE.	AGE	GROSSESSES ANTÉRIEURES.	GROSSESSE ACTUELLE.	CARACTÈRES GÉNÉRAUX de la TUMEUR.	PRÉSENTATION.	AVORTEMENT.
1	**Math. Duncan.** Edinb. med. Jour., 1868, v. XIII.	32	Primipare.	?	Tumeur fibreuse des parois de l'utérus globuleux; une seconde plus petite.	?	»
72	**Math. Duncan.** Edinb. med. Jour., 1867, v. XII.	?	Multipare.	?	Tumeur fibreuse presque sessile insérée à la lèvre antérieure du col.	?	»
73	**Dupouy.** Gaz. méd. et chir. de Toulouse. 1875.	30	Primipare.	Albuminurie. Œdème des membres inférieurs jusqu'à l'ombilic. Rupture prématurée et spontanée des membranes.	Fibrome du fond de l'utérus du volume d'une tête de fœtus à terme. Deux autres fibromes ayant la grosseur d'un œufde poule.	Sommet	»
74	**Dyce.** Edinb. med. Jour., 1867.	?	Multipare.	?	Polype fibreux du col du volume d une noix.	?	Au 4e mois, suivi d'hémorrhagie pendant 10j.
75	**Denmann.** Medic. and Phys., Journal, v. XXVII, p. 467.	?	Multipare. 2 accouchem. antérieurs.	?	Tumeur fibreuse du volume d'une tête.	Sommet	
76	**Depaul.** Gaz. des hôp., 1877.	31	Multipare. 3 accouch. à terme.	?	Tumeur fibreuse interstitielle empêchant l'engagement de la tête.	Sommet	»
77	**Depaul.** Gaz. des hôp., Archives de tocologie, 1878.	31	Multipare. 2 accouch. laborieux. 3e accouch. facile.	?	Fibrome développé dans l'épaisseur du segment inférieur en arrière; interstitiel et péritonéal.	Sommet O. I. P. légèrement transversal.	»
78	**Depaul.** Gaz. des hôp., 1868.	?	?	Hémorrhagie abondante.	Utérus enseveli dans une grappe de tumeurs fibreuses.	»	A.

Digitized by Google

ACCOUCHEMENT prématuré.	ACCOUCHEMENT à terme.	DÉLIVRANCE.	INTERVENTION obstétricale.	INTERVENTION chirurgicale.	RÉSULTATS pour la MÈRE.	RÉSULTATS pour L'ENFANT.	ÉTAT DE LA TUMEUR pendant LA GROSSESSE.	ÉTAT DE LA TUMEUR après L'ACCOUCHEMENT
»	Spont. Travail long.	?	»	Enucléation de la tumeur 40 heur. après accouchement, naturelle après accouchement, artificielle ensuite.	Guérison.	?	?	?
»	Spont.	?	»	Excision	Guérison.	Vivant.	?	?
»	Céphalalgie très vive et attaques d'éclampsie pendant le travail une 4e apr. acc.	?	Forceps.	?	Guérison.	Vivant.	?	Répression des fibromes pendant les suites de couches; 16 j. apr. l'accouchem., le plus volumineux avait à peine le volume d'un œuf de poule.
»	»	?	»	Excision du polype 10 j. après avortement.	Guérison.	»	?	?
»	Sront. Très laborieux par suite de tumeur refoulée en avant p. la tête et engagée dans le col.	?	»	1re ligature le lendemain de l'accouchem.; 2e ligature 4 m. ap. chute du polype.	Phénomènes graves, fièvre, anorexie, convulsions, lochies fétides pendant 4 mois. Guérison.	?	Ramollissement considérable de la tumeur pendant la grossesse.	Dans les deux premiers accouchements, la tumeur avait disparu après chacun d'eux.
»	T.	?	Forceps.	?	Guérison.	Vivant.	?	?
»	T.	?	Forceps.	?	Guérison.	Vivant.	?	?
»	»	?	»	?	Guérison.	»	Augmentation du volume des tumeurs sous l'influence de la grossesse. En outre, elles étaient deven. douloureuses.	?

Digitized by Google

INDEX BIBLIOGRAPHIQUE.	AGE	GROSSESSES ANTÉRIEURES.	GROSSESSE ACTUELLE.	CARACTÈRES GÉNÉRAUX de la TUMEUR.	PRÉSENTATION.	AVORTEMENT.
Depaul. Union médicale, 1857.	?	Primipare.	Phénomènes graves d'étranglement interne.	Tumeur fibreuse de la face antérieure de l'utérus au voisinage du col du volume d'un utérus gravide à 4 m.	»	»
Depaul. Soc. de chir., 1868.	36	Primipare.	?	Fibromes utérins sous-péritonéaux multiples dont la malade s'aperçut au 3e mois.	Siège. Mode des pieds.	»
Depaul. Obs. VI, thèse de Dubar, Paris, 1861.	43	Multipare, 5 enf.	?	Tumeur fibreuse pédiculée ayant 5 c. de diamètre au niveau de l'union du corps et du col.	Sommet très élevé.	»
Depaul. Gaz. des hôp., 1868. Comm. Soc. de ch. au nom du Dr Faliu.	30	Multipare. 3 grossesses pénibles, 3 accouch. à terme.	Varices. Grossesse pénible. Anasarque.	Leio-myome de l'utérus du volume du poing.	?	»
Depaul. Bull. Soc. de chir., 1868, Clin. de la Fac., 1870.	?		?	Tumeur fibreuse implantée à la face postérieure de l'utérus.	?	»
Deneux. In R. Lee, med. chir. Trans., 1835.	30	Multipare.	Hémorrhagies fréquentes.	Tumeur fibro-cartilagineuse de la face antérieure de l'utérus du volume du poing.	»	Au 4e
Duntzer. Neue Zeit. f. Geb. Bd. VIII, Heft. II.	37	Primipare.	Hémorrhagies. Développement exagéré du ventre. Inégalités de l'utérus.	Trois fibromes interstitiels : deux au fond, un en bas.	Epaule.	»
Danyau. Journ. de chir. de Malgaigne, 1846, t. IV, p. 173.	20	3 avort.	?	Tumeur fibreuse pédiculée insérée au côté droit de la lèvre antérieure du col du volume d'une tête d'enfant de 7 mois.	Siège. Mode des pieds.	»
Danyau. Bull. Acad. de méd., 1851.	31	Multipare. 3 enfants.	Hémorrhagie 3 semaines avant l'acc. Rupt. prématurée et spontanée des membranes.	Tumeur fibreuse de la lèvre postérieure du col du poids de 650 gr.	Siège.	»

Digitized by Google

ACCOUCHEMENT prématuré.	ACCOUCHEMENT à terme.	DÉLIVRANCE.	INTERVENTION obstétricale.	INTERVENTION chirurgicale.	RÉSULTATS pour la MÈRE.	RÉSULTATS pour L'ENFANT.	ÉTAT DE LA TUMEUR pendant LA GROSSESSE.	ÉTAT DE LA TUMEUR après L'ACCOUCHEMENT.
»	»	?	Avortement provoqué.	?	Guérison.	»	?	Diminution du volume de la tumeur apr. l'avortement : au bout de 4 à 5 mois, elle avait le volume d'une mandarine.
»	Spont. Ascension spontanée de la tumeur dans l'abdomen.	?	»	?	Guérison.	Vivant.	Augmentation de volume et diminution de densité des tumeurs pendant la grossesse.	?
»	T.	Naturelle.	Crâniotomie	?	Mort de péritonite le 5e jour.	Fœtus expulsé spontanément 2 heures après perforation.	?	?
»	Spont. En travail depuis 24 heures.	Naturelle.	»	?	Guérison.	Vivant, mais petit.	?	Expulsion spontanée de la tumeur 4 j. après l'accouchement.
»	En travail depuis 3 j.	?	Opération césarienne.	?	Mort de péritonite le 7e jour.	?	?	?
»	»	Artificielle suivie d'inversion de l'utérus.	»	Ligature de la tumeur et d'une portion de l'utérus.	Mort.	Fœtus mort.	?	?
»	T.	?	Version podalique.	?	Mort.	Enfant mort et macéré. Hydrocéphale.	?	?
A 7 m. 1/2.	»	Naturelle.	Extraction.	Section du pédicul. de la tumeur qui fait saillie à la vulve après l'acc.	Guérison.	Vivant de 7 mois 1/2.	Augmentation de volume de la tumeur pendant la grossesse ; car elle était ignorée avant.	?
au 8e m. Procid. d'un pied et d'une main.	»	»	»	Enucl. de la tumeur au moment de l'acc.	Guérison.	Enfant mort-né.	?	?

Digitized by Google

Nos D'ORDRE.	INDEX BIBLIOGRAPHIQUE.	AGE	GROSSESSES ANTÉRIEURES.	GROSSESSE ACTUELLE.	CARACTERES GÉNÉRAUX de la TUMEUR.	PRÉSENTATION.	AVORTEMENT
88	**P. Dubois.** Rapp. par Marchal de Calvi. Ann. de chir. franç. et étrang., 1843.	?	?	?	Polype fibreux inséré sur le col.	»	»
89	**P. Dubois.** 1857. Cité par Ygonin. Thèse de Figueroa, p. 45.	?	?	?	Tumeur fibreuse ayant envahi la totalité du col.	?	A.
90	**Evans.** In Ingleby Obstetric medicin, p. 146.	35	1 avortement.	Hémorrhagies fréquentes.	Polype fibreux pédiculé du col.	?	»
91	**Evans.** Loc. cit.	41	Multipare.	Ténesme, dyspnée. Vomissements.	Tumeur fibreuse pédiculée insérée à la face postérieure de l'utérus.	»	Au 3e mo
92	**Foch.** Thèse de Paris, 1874.	?	Multipare. 2 accouchem. 1 avortement il y a un an.	Hémorrhagies pendant les trois premiers mois; ténesme vésical; constipation opiniâtre.	Tumeur fibreuse interstitielle de la paroi antérieure de l'utérus. Plusieurs petites dans l'épaisseur du volume d'une cerise.	Siège.	»
93	**Foch.** Loc. cit.	39	Primipare.	?	Tumeur fibreuse interstitielle de l'utérus.	Siège.	»
94	**Ferguson.** In R. Lee. Med. chir. Trans., 1835.	?	?	?	Polype fibreux inséré au-dessus du col utérin du volume des deux poings.	Sommet	»
95	**Ferguson.** Loc. cit.	?	Multipare.	?	Tumeur fibreuse pédiculée au voisinage du col, molle et compressible, du volume d'un œuf de poule.	Sommet	»
96	**Faye.** 1854, in Breslau. Loc. cit.	40	Primipare.	?	Deux fibroïdes volumineux de la face postérieure de la matrice. Un grand nombre d'autres.	?	»

Digitized by Google

ACCOUCHEMENT prématuré.	ACCOUCHEMENT à terme.	DÉLIVRANCE.	INTERVENTION obstétricale.	INTERVENTION chirurgicale.	RÉSULTATS pour la MÈRE.	RÉSULTATS pour L'ENFANT.	ÉTAT DE LA TUMEUR pendant LA GROSSESSE.	ÉTAT DE LA TUMEUR après L'ACCOUCHEMENT.
»	»	?	»	»	?	»	?	Expulsion spontanée de la tumeur apr l'avortement.
»	T. Travail depuis 23 h.	»	Débridem. sur le col. Céphalothr. infructueuse. Opération césarienne.	»	Mort.	Mort.	?	?
»	Spont.	?	»	Ligature de la tumeur. au huitième mois, chute jours après.	Guérison.	Enfant mort par constriction du cou due à une anse du cordon.	?	?
»	»	?	»	Ponction 19 jours après l'avort. Incision et extraction de la tumeur.	Guérison.	»	?	?
»	Spont. En travail depuis 29 h.	?	»	?	Mort d'hémorrhagie 11 jours apr. accouchement.	Vivant.	Augmentation du volume de la tumeur à chaque grossesse surtout à celle-ci.	Diminution considérabl après l'acc A l'autopsi elle a le volu d'une peti mandarine mollie.
»	Spont.	?	»	?	Mort de fièvre puerpérale alors endémique.	Vivant.	Augmentation du volume de la tumeur.	Diminuti après l'acc coucheme
»	T.	?	Forceps sur tête d'enfant et sur la tumeur.	?	Mort de péritonite par perforation.	Mort de fracture du crâne.	?	?
»	Spont.	Naturelle suivie d'une hémorrhagie considérable.	»	?	Guérison.	Enfant vivant.	?	?
»	T.	»	Opération césarienne.	Ponction de la tumeur infructueuse.	Mort au bout de 30 h.	Vivant.	?	?

Digitized by Google

INDEX BIBLIOGRAPHIQUE.	AGE	GROSSESSES ANTÉRIEURES.	GROSSESSE ACTUELLE.	CARACTÈRES GÉNÉRAUX de la TUMEUR.	PRÉSENTATION.	AVORTEMENT.
Fischer. Lec. C. W. in Geb., 1875.	?	?	»	Fibrome pédiculé placé dans l'orifice utérin long de 8 c.	?	»
Furst Arch. für Gynak., XI, 1877.	34	Multipare.	?	Tumeur fibreuse sous-muqueuse de l'utérus.	?	»
Fiedler. Summarium, 1842.	?	?	?	Polype fibreux du segment inférieur de l'utérus.	?	»
Forget. Bull. de thér., 1830. (Med. and Rep. Journ., 1811-1812.)	?	Multipare.	?	Polype fibreux volumineux de l'utérus occupant le vagin.	?	»
Forget. Obs. XIV. Loc. cit.	28	Multipare.	?	6 polypes cellulo-vasculaires variant du volume d'une noisette à celui d'une lentille.	»	A.
Forget Obs. V. Loc. cit.	?	Multipare. Aux deux accouchements antérieurs, la tumeur était sortie au devant de la tête.	?	Tumeur fibreuse de la grosseur d'une tête de nouveau-né.	?	»
Fabrice de Hilden. In Simon, loc. cit.	?	?	?	Tumeur fibreuse du col grosse comme une tête d'enfant.	?	»
Grimsdale. Liverpool med. journ., 1857.	33	1re grossesse terminée par un accouch. prématuré spontané. Enfant mort-né. 2e grossesse. Avortement à 3 mois. Multipare.	?	Fibrome de la face postérieure de l'utérus du volume du placenta.	?	»

Digitized by Google

ACCOUCHEMENT prématuré.	ACCOUCHEMENT à terme.	DÉLIVRANCE.	INTERVENTION obstétricale.	INTERVENTION chirurgicale.	RÉSULTATS pour la MÈRE.	RÉSULTATS pour L'ENFANT.	ÉTAT DE LA TUMEUR pendant LA GROSSESSE.	ÉTAT DE LA TUMEUR après L'ACCOUCHEMENT
»	Spont.	?	»	Extirpation de la tum. au moment de l'acc.	Guérison.	?	?	?
»	Spont. Suivi de contractions tr. douloureux.	?	»	?	Guérison.	?	?	Expulsion spontanée 24 h. après l'accouchem.
»	Spont. Suivie d'inertie utérin. et d'hémorrhagie.	?	»	L'extirpation du polype arrête l'hémorrhagie.	Guérison.	?	?	?
»	Spont. Plusieurs années de suite.	?	»	?	Guérison.	?	?	Après chaque accouchement, la tumeur qui se montrait à la vulve pendant l'acc., remontait dans le vagin à mesure que l'utérus revenait sur lui-même.
»	»	?	»	?	Mort d'hémorrhagie.	?	?	?
»	Spont. Laborieux.	?	»	Ligature du pédicule le lendemain de l'accouchement	Guérison.	?	?	Agitation, insomnie, douleurs qui nécessitent l'enlèvement de la ligature 9 semaines après : nouvelle ligature : phénomènes généraux tr. graves; on est obligé de l'enlever une seconde fois. 4 mois apr. acc. troisième ligature; au bout de quelques j. la tumeur tombe.
»	Spont. En trav. depuis 6 jours.	?	»	?	Mort de rupture de l'utérus.	Mort.	?	?
A 8 m. 1/2	»	?	»	Tent. d'énucl. de la t. suivies d'avort. Ablation de la tumeur 15 j. ap. grossess. actuelle.	Guérison.	Mort-né.	?	?

Digitized by Google

Nos D'ORDRE.	INDEX BIBLIOGRAPHIQUE.	AGE	GROSSESSES ANTÉRIEURES.	GROSSESSE ACTUELLE.	CARACTÈRES GÉNÉRAUX de la TUMEUR.	PRÉSENTATION.	AVORTEMENT.
105	**Gronmann.** Wurt. Con. Blut., XXXVIII, 1868.	?	?	Placenta prævia latéral.	Deux tumeurs fibreuses interstitielles de l'utérus.	?	?
106	**Gaillard Thomas.** Americ Journ. of obst., 1876.	1er cas.	3 grossesses.	?	Polype pédiculé du volume de petit œuf de poule.	»	Pour la 3e fois.
107	**Id.**	2e cas.	?	?	Myome dans une corne utérine de la grosseur d'une noix de coco.	?	»
108	**Id.**	3e cas.	3 grossesses. 3 sièges. 3 enfants vivants.	?	Fibroïde interstitiel du volume d'une tête d'enfant situé au fond de l'utérus.	Siège.	»
109	**Id.**	4e cas.	Multipare.	?	Tumeur fibreuse de l'utérus remplissant l'excavation.	?	»
110	**Gaillard Thomas.** Americ. Journ. of obst., 1876.	30	Multipare.	?	Tumeur fibreuse de l'utérus située au niveau du segment inférieur et obturant le bassin.	?	»
111	**Gaillard Thomas.** Loc. cit.	?	Primipare.	?	Tumeur fibreuse de l'utérus remplissant le petit bassin.	»	»
112	**Gensoul.** Cité par Breslau. In Mon. Geb. Bd XXV.	?	?	?	Tumeur pelvienne?	?	?
113	**Gallard.** (Serv. de Huguier.) Soc. anat., 1854, p. 401.	34	Primipare.	Douleurs abdominales. Troubles de la miction. Troubles de la défécation.	Plusieurs tumeurs fibreuses insérées : l'une, la plus volumineuse, à la partie inférieure et droite de la face postérieure de l'utérus; une autre, plus petite, située à gauche et au-dessous de la première; une troisième.	Tête au-dessus du pubis.	?
114	**Gardiner.** Dublin med. Journ. 1862, v. XXXIII.	30	Primipare.	Rétrécissement du bassin.	Polype fibreux du volume d'une grosse poire.	Sommet	»
115	**R. Grière.** In Glascow. medi. Journal.	?	Multipare. 1re grossesse.	Hémorrhagie grave.	Tumeur fibreuse du volume d'un œuf de poule, insérée au fond de l'utérus.	»	»
116	**Id.**	?	2e grossesse.	Hémorrhagie. Douleurs lombaires.	Id.	?	»
117	**Id.**	?	3e grossesse.	?	Insertion du placenta sur la tumeur.	?	»

Digitized by Google

ACCOUCHEMENT prématuré.	ACCOUCHEMENT à terme.	DÉLIVRANCE.	INTERVENTION obstétricale.	INTERVENTION chirurgicale.	RÉSULTATS pour la MÈRE.	RÉSULTATS pour L'ENFANT.	ÉTAT DE LA TUMEUR pendant LA GROSSESSE.	ÉTAT DE LA TUMEUR après L'ACCOUCHEMENT
?	?	?	Version.	?	Guérison.	?	?	Disp. de la tum. pendant les suit. de couch.
»	»	?	»	Ablation de la tumeur.	?	»	?	?
»	Spont. Très laborieux	?	»	?	Mort d'hémorrhagie foudroyante après la délivrance.	?	?	»
»	Spont. Laborieux, suivi d'une hémor. secondaire.		»	?	Guérison.	Vivant.	?	?
»	Spont.	?	»	Refoulement de la tum. dans l'abdomen.	Guérison.	?	?	?
»	T.	?	Version et embryotomie impossible. Opérat. cés.	?	Mort le 22e jour de péritonite.	Mort.	?	?
»	»	?	Avortement provoqué.	?	Guérison.	»	?	?
?		»	Opération césarienne.	?	Mort 18 h. après opération.	?	?	»
?	?	»	Opération césarienne.	?	Mort 48 h. après de péritonite, ayant débuté avant l'opération.	Mort et macéré.	?	»
»	48 heur de travail.	Artificielle.	Forceps infructueux. Crâniotomie.	!	Guérison.	Mort.	?	Exp. spont. de la tumeur 8 jours après.
»	»	Naturelle.	Avortement provoqué.	?	Guérison.	»	?	?
Au 7e mois.	»	Artificielle.	»	?	Guérison.	Enfant vécut 6 jours.	?	?
»	Spont. Contractions irrégul.	Artificielle suivie d'hémor.	»	?	Guérison.	Vivant.	?	?

Digitized by Google

N°	INDEX BIBLIOGRAPHIQUE.	AGE	GROSSESSES ANTÉRIEURES.	GROSSESSE ACTUELLE.	CARACTÈRES GÉNÉRAUX de la TUMEUR.	PRÉSENTATION.	AVORTEMENT.
118	**Gervis.** Med. Times and Gaz., 1869.	?	?	Hémorrhagies.	Polype fibreux du col et des parois du vagin.	?	»
119	**Gooch.** Dis. of Women. Lond., 1831.	40	?	?	Tumeur fibreuse pédiculée du col du volume d'une tête de fœtus.	?	»
120	**Guéniot.** Gaz. des hôp., 1864.	43	Multipare.	?	Tumeur fibreuse considérable dans la paroi utérine postérieure et inférieure gauche.	Sommet Tête au-dessus du dét. sup.	»
121	**Guéniot.** Gaz. des hôp., 1864.	39	2 avortements à 3 m. de gross.	Douleurs lombaires et hypogastriques. Vomissements. Métrite.	Plusieurs tumeurs fibreuses de l'utérus dont une grosse comme une orange au niveau de l'union du corps et du col existant depuis la puberté.	?	»
122	**Guéniot.** Bull. de thérap., 1866.	41	Multipare.	?	Tumeur fibreuse de l'utérus.	?	»
123	**Guéniot.** Gaz. des hôp., 1868.	40	Multipare, un accouchem. il y a 18 ans.	Développement exagéré du ventre. Gêne de la respiration. Compression des organes intra-pelviens. Amaigrissement. Accès fébriles; perte de forces.	Fibrome de la face postérieure de l'utérus au niveau de l'union du corps et du col, sous-péritonéal, intra-pelvien, gros comme une tête de fœtus. Plusieurs petites tumeurs dans l'épaisseur ou à sa surface.	Sommet	»
124	**Guelmi Tesi.** Paris, 1875.	?		Contractions utérines au 5e mois : menaces d'avortement. Traitement par les opiacés.	Tumeur fibreuse grosse comme une tête de fœtus sessile.	?	»
125	**Habit.** Zeit. der Gei. der A. Zu Wien., 1860.	26	»	»	Tumeur fibreuse de l'utérus insérée à droite.	Sommet	»
126	**Habit.** Klinik der Geb., Leipzig, 1861.	33	Primipare.	Douleurs abdominales.	Tumeur fibreuse tr. volumineuse de l'utérus; deux ou trois autres petites.	?	»
127	**Habit.** Allg. Wienner, med. Zei., 18 nov. 1873.	?	Primipare.	Placenta prævia. Hémorrhagie au 8e mois.	Tumeur fibreuse de la grosseur d'une tête d'enfant implantée sur la zone inférieure de l'utérus.	?	»
128	**Hegar.** Berl. Klin. Woch., 1876.	?	?	?	Fibro-myome volumineux de l'utérus.	»	Au 6e mois

Digitized by Google

ACCOUCHEMENT prématuré.	ACCOUCHEMENT à terme.	DÉLIVRANCE.	INTERVENTION obstétricale.	INTERVENTION chirurgicale.	RÉSULTATS pour la MÈRE.	RÉSULTATS pour L'ENFANT.	ÉTAT DE LA TUMEUR pendant LA GROSSESSE.	ÉTAT DE LA TUMEUR après L'ACCOUCHEMENT.
»	T.	?	Crâniotomie.	Excision du polype 5 j. ap. l'acc.	Mort de péritonite.	Mort.	?	?
»	T.	?	Forceps.	Ligature 6 mois après accouchement	Mort 15 j. apr. la ligat. qui avait compris tumeur et péritoine.	?	?	?
»	22 h. de travail.	?	Crâniotomie. Céphalotripsie?	?	Mort.	»	?	?
»	T.	?	Débridement sur le col. Version.	?	Mort le 8e jour. Varioloïde et péritonite.	?	?	?
»	Spont.	?	»	Pendant 22 j. on fit des manœuvres pr enlever la tum.: on croyait à un 2e enf.	Guérison.	?	?	Diminution de volume ap. l'accouchement.
»	14 h. de travail.	Naturelle.	Forceps.	?	Guérison.	Vivant.	Pendant la grossesse la grosse tumeur n'a subi aucune modification soit dans son siège, soit dans sa consistance.	?
Au 8e mois.	»	?	»	?	Guérison.	?	?	Un mois ap. la tumeur était imperceptible.
Au 8e m. Trav. dura 30 h.	»	?	»	?	Guérison.	Vivant, mais peu volumineux.	?	?
?	?	?	Forceps.	?	Mort de péritonite le 5e jour.	Vivant.	?	A l'autopsie: grosse tumeur ramollie à son centre.
Au 8e mois.	»	?	Tamponnement. Version.	?	Mort 10 h. après.	?	?	?
»	»	?	»	?	Guérison.	»	?	?

Digitized by Google

INDEX BIBLIOGRAPHIQUE.	AGE	GROSSESSES ANTÉRIEURES.	GROSSESSE ACTUELLE.	CARACTÈRES GÉNÉRAUX de la TUMEUR.	PRÉSENTATION.	AVORTEMENT.
Huguier. ull. Soc. de chir., 1857.	?	Multipare.	?	Tumeur fibreuse des parois de l'utérus suppurée ayant le volume d'une tête d'enfant de 5 ans.	»	Au 2e mois.
Hodgen (de Saint-Louis). ritish med. Assoc. 1879.		?	?	Fibro-myome de l'utérus.	?	»
Hermann. Deutsch. med. Woch., IV, 1878.	?	Multipare. 8 accouchements faciles. 1 avortement.	Distension exagérée du ventre.	Tumeur fibreuse sous-muqueuse de la paroi postérieure au niveau de l'union du corps et du col.	Tronc.	»
Hamon. nn. Soc. méd. de Liége, 1879.	36 Mariée dep. 12 a.	Primipare.	Polysarcie.	Deux myomes développés dans les parois de l'utérus.	Sommet O. P.	»
Hall-Davis. Obst. Trans.	36	Primipare.	Rétroversion au 3e m. Rétention d'urine. Cathétérisme impossible d'abord, puis possible dans position génu-pectorale.	Tumeur fibreuse volumineuse du fond de l'utérus à droite et en arrière.	»	»
Hauck. Casper's Woch., 1836.	?	?	?	Trois tumeurs fibreuses dans la cavité cervicale.	»	A
Hartog. n Puchelt. Comment. de tumoribus	33	Multipare.	?	Tumeur fibreuse pédiculée piriforme adhérant au fond de l'utérus du poids de 7 liv.	?	A 2m. 1/ 8 j. ap la der nière opérat.
Hecker. Monat f. Geb., 18 5. Bd. XXVI.	38	Primipare.	?	Fibrome interstitiel du fond de l'utérus.	?	»
Hecker. Loc. cit.	22	Primipare.	Ecoulement spont. du liq. amniotique 3 j. avant l'acc.	Tumeur fibreuse de la paroi postérieure de l'utérus.	?	»
Homolle. Commun. à la Soc. de chir., par M. Blot, Soc. de chir., 1869.	31	1 avortement à 6 semaines l'année précédente.	Rétention d'urine. Fièvre, amaigrissement, vomissements, anorexie complète au milieu de la grossesse	Tumeur fibreuse du volume d'une tête de fœtus à terme.	Siège. Mode des pieds.	»
Hiron. 1856. Duclos pour M. Tarnier. Gaz. des hôp., 1857.	43	Primipare.	?	Tumeur fibreuse énorme sur la paroi droite de l'utérus; une seconde tumeur sur la paroi antérieure.	?	»

Digitized by Google

ACCOUCHEMENT prématuré.	ACCOUCHEMENT à terme.	DÉLIVRANCE.	INTERVENTION obstétricale.	INTERVENTION chirurgicale.	RÉSULTATS pour la MÈRE.	RÉSULTATS pour L'ENFANT.	ÉTAT DE LA TUMEUR pendant LA GROSSESSE.	ÉTAT DE LA TUMEUR après L'ACCOUCHEMENT
»	»	?	»	?	Mort de péritonite par perforation du tissu utérin 3 m. ap. la fausse couche.	»	?	?
?	?	Naturelle.	»	?	?	?	?	Expulsion spont. de la tumeur au moment de la sortie du placenta dont elle fait partie intégrante.
»	Laborieux. Procid. d'un bras et du cordon.	Naturelle.	Version.	?	Guérison.	Mort.	?	?
»	3 jours de travail.	?	Retroceps. Tractions mécaniques.	?	Guérison.	Vivant.	?	?
»	»	?	»	?	Mort par rétention du délivre.	Fœtus putréfié.	?	?
»	»	?	»	Excision des tum. à interv. de qq. j.	Mort d'éclampsie.	»	?	»
?	?	?	?	?	Mort de péritonite 6 j. après.	Mort.	?	?
»	Spont. rapide	Naturelle. Suivie d'hémorrhagie.	»	?	Guérison.	Vivant; mais mort au bout de 30 heures.	?	?
»	48 h. de travail.	Naturelle.	Tent. de réduct. infruct. Forceps.	?	Guérison.	Mort. Tête énorme.	?	?
»	30 h. de travail. Mouvement ascension. de la tumeur.	Naturelle.	Extraction.	?	Guérison.	Mort.	?	Régression considérable de la tum. a point que 5 m ap. l'acc. elle le vol. d'une orange moy.
»	En travail depuis 6 j.	»	Opération césarienne.	?	Guérison.	Enfant vivant.	?	?

Digitized by Google

INDEX BIBLIOGRAPHIQUE.	AGE	GROSSESSES ANTÉRIEURES.	GROSSESSE ACTUELLE.	CARACTÈRES GÉNÉRAUX de la TUMEUR.	PRÉSENTATION.	AVORTEMENT.
Hardie. Medic. Times and Gaz., 1871.	?	?	?	Tumeur fibreuse de l'utérus du volume d'une tête de fœtus.	?	»
Horwitz. On the relation of fibrom utérine tumours to the puerperal state. (Transacted by Bixby.) The Journ. of Gyn., Soc. Boston, 1869.	?	?	?	Polype fibreux du fond de l'utérus.	?	»
	?	?	?	Polype fibreux de la paroi antérieure de l'utérus.	?	»
Id.	?	?	Rétrécissement du bassin.	Polype fibreux de la paroi postérieure.	?	»
Id.	?	?	?	Polype fibreux volumineux de l'utérus.	?	»
Ioannowsky. Prag. med. Woch., n° 32.	42	Primipare.	Ecoulement prématuré et spontané du liquide amniotique.	Tumeur fibreuse interstitielle volumineuse à l'union du corps et du col. Plusieurs autres sur la paroi postérieure et le fond.	Siège.	»
Ingleby. The Lancet, 1844.	?	?	?	Tumeurs fibreuses sous-péritonéales multiples.	»	A 6 m. 1/2
Ingleby. Edim. med. Journ., p. 75, 1839.	?	Multipare.	?	Tumeur fibreuse du fond de l'utérus.	?	»
Ingleby. Edim. med. Journ., 1836.	?	?	?	Grosse tumeur fibreuse du col. Plusieurs autres dans les parois de l'utérus.	?	»
Ingleby. Edim. med. Journ., p. 78, 1839.		Multipare.	Douleurs abdominales qui obligent de garder le lit à partir du 5e mois.	Tumeur fibreuse de la paroi postérieure de l'utérus au-dessus et à gauche du col.	?	»
Kilian. Cité par Etlinger. (Bonnæ, 1840.)	42	1 avortement. 1 gross. à terme.	Ecoulement spontané et prématuré du liquide amniotique.	Tumeurs fibreuses multiples de la face postérieure de l'utérus.	Siège.	»
Koschny d'Ostrowo. Gaz. med. de Berlin, 1837.	?	?	Grossesse gémellaire.	Gros polype fibreux pédiculé inséré sur le col.	»	A 5 m. 1/2
Kidd. In Dublin med. Journ., 1869.	?	Multipare. 3 gross. à terme; 6 avortements.	»	Tumeur fibreuse pédiculée insérée sur le col de l'utérus.		Au 4e mois

Digitized by Google

ACCOUCHEMENT prématuré.	ACCOUCHEMENT à terme.	DÉLIVRANCE.	INTERVENTION obstétricale.	INTERVENTION chirurgicale.	RÉSULTATS pour la MÈRE.	RÉSULTATS pour L'ENFANT.	ÉTAT DE LA TUMEUR pendant LA GROSSESSE.	ÉTAT DE LA TUMEUR après L'ACCOUCHEMENT
»	Spont.	?	»	?	Guérison.	Vivant.	?	Réduction de la tum. a volume d'un œuf apr. l'acc
»	Spont.	?	»	?	Mort le 11e jour de septicémie	?	?	Destruction spontanée apr l'accouchem.
»	Spont.	?	»	?	Mort le 8e j. de septicémie	?	?	Destruction spontanée apr l'accouchem.
»	Laborieux.	?	Crâniotomie.	?	Mort de septicémie.	»	?	Destruction spontanée apr l'accouchem.
Au 7e mois.	»	?	»	Ablation au 6e j. après l'accouchement	Guérison.	?	?	Destruction spontanée commençante apr l'acc. et déterminant des ac cid. de septic.
»	En travail depuis 3 j. et demi.	?	Extraction.	?	Mort de péritonite le 9e jour.	Mort.	?	?
»	»	?	»	?	Mort.	Mort et macéré.	?	Tumeur tr ramollie à l'autopsie.
»	Spont. Suivi de tranchées utérines violentes. Petites hémorrhagies et délire.	Naturelle. Placenta inséré sur la tumeur.	»	?	Mort d'infection putride 3 semaines après.	?	?	?
»	Impossible.	»	Forceps. impossible.	?	Mort.	Mort.	?	Tumeurs ramollies au centre.
»	Spont.	?	»	?	Guérison.	?	?	Tumeur disparue 2 m. ap.
»	Impossible. Inertie. Hémor.	?	Opération césarienne.	Ponction de la tum. inf.	Mort de collapsus 48 h. après.	Vivant.	?	?
»	»	?	»	Section du pédicule	Guérison.	2 fœtus : 1 de 3 m. macéré ; 1 de 5 m. non viable, plus volum.	?	?
»	»	Artificielle.	»	Excisio de la t. avec écraseur 2 m. ap.	Guérison.	»	?	?

Digitized by Google

INDEX BIBLIOGRAPHIQUE.	AGE	GROSSESSES ANTÉRIEURES.	GROSSESSE ACTUELLE.	CARACTÈRES GÉNÉRAUX de la TUMEUR.	PRÉSENTATION.	AVORTEMENT.
Kiwisch. In Breslau, p. 146.	?	?	?	Tumeur fibreuse volumineuse de l'utérus.	?	»
Kiferle. Wurt. corr. Blatt., XLIV, 1875.	35	Multipare.	Douleurs abdominales. Ecoulement purulent par le vagin.	Polype fibreux implanté sur le col.	?	»
Klaproth. Monat. f. Geb., t. XI, p. 85.	38	Multipare. 2 accouchem. faciles.	Ecoulement prématuré et spontané du liquide amniotique.	Fibroïdes multiples de l'utérus.	Epaule.	»
Klaproth. Loc. cit.	?	Primipare.	?	Fibrome de l'utérus gros comme le poing.	Epaule.	»
Knowsley-Thornton. Obst. Journ., 1879.	30	?	Etat général très grave.	Fibrome utérin dans le cul-de-sac postérieur. Tumeurs fibreuses multiples.	?	»
Kessler. Hosp. Gaz., 1879.	37	?	?	Tumeur fibreuse volumineuse de la paroi antérieure de l'utérus.	»	Au 4e mois.
Kuchenmeister. In Diss. inaug. Michaück. Leipzig, 1866.	29	Primipare.	?	Tumeur fibreuse large et sessile dans la paroi droite de l'utérus.	Sommet	»
R. Lee. London, 1864.	?	1re grossesse.	Développement exagéré de l'abdomen.	Tumeur fibreuse de la face postérieure de l'utérus.	Siège. Mode des pieds.	A 5 ou 6 mois. Procid. du cordon.
Id.	?	2e grossesse.	»	»	»	»
R. Lee. In Breslau, loc. cit.	?	?	?	Tumeur fibreuse de la paroi postérieure de l'utérus.	?	»
R. Lee. Med. chir. Trans., vol. XIX, 1835.	42	?	Hydro-amnios.	Tumeur fibreuse grosse comme un œuf de pigeon incorporée à la paroi utérine au niveau de l'insertion placentaire.	?	»

Digitized by Google

ACCOUCHEMENT prématuré.	ACCOUCHEMENT à terme.	DÉLIVRANCE.	INTERVENTION obstétricale.	INTERVENTION chirurgicale.	RÉSULTATS pour la MÈRE.	RÉSULTATS pour L'ENFANT.	ÉTAT DE LA TUMEUR pendant LA GROSSESSE.	ÉTAT DE LA TUMEUR après L'ACCOUCHEMENT
»	Impossible.	»	?	?	Mort.	Mort.	?	?
»	Spont.	Artificielle.	»	?	Guérison.	Vivant.	?	Expulsion spontanée de tumeur pendant les suite de couches.
?	Très laborieux.	Naturelle suivie d'hémorrhagie.	Version.	»	Mort de métro-péritonite	Enfant mort pesant 6 livres.	?	?
»	? Procidence du cordon.	?	Version.	»	Guérison.	Mort.	?	?
?	T.	?	Op. césarienne.	Ablation de la tumeur pr la gastrotomie compliquée par des adhérences nombreuses.	Mort 5 j. après.	?	?	?
?	»	Rétention du placenta	»	?	Mort par septicémie.	»	?	?
?	T.	Naturelle, suivie d'inertie et d'hémorrhagie.	Forceps.	?	Guérison.	?	?	43 j. ap. l'ac couchement ex puls. de masse gangréneuses le jour suivan toute la tumeu sortit aplatie large du poid de 515 gr. : ell mesurait 24 c de longr, 18 c de largr.
?	»	?	»	?	Guérison.	»	?	?
?	»	?	Avortement provoqué pr la ponction des membranes, au 5e mois version.	?	Guérison.	»	?	?
?	Impossible.	?	?	?	Mort.	Mort.	?	?
?	T.	Naturelle.	Embryotomie.	?	Mort de péritonite 3 j. après.	Fœtus. Hydrocéphale.	?	?

Digitized by Google

Nos D'ORDRE.	INDEX BIBLIOGRAPHIQUE.	AGE	GROSSESSES ANTÉRIEURES.	GROSSESSE ACTUELLE.	CARACTÈRES GÉNÉRAUX de la TUMEUR.	PRÉSENTATION.	AVORTEMENT.
164	**R. Lee.** Med. chir. Trans., 1835.	40	Multipare.	Hémorrhagie.	Tumeur volumineuse de la paroi postérieure en bas du corps de l'utérus et remplissant la cavité pelv.	Epaule.	»
165	**Lee.** Clin. Midwif. Lond, 1842.	?	Primipare.	Distension exagérée de l'abdomen. Vomissements. Fièvre.	Tumeur fibreuse enflammé, suppurée, insérée sur le côté droit de l'utérus. Nombreuses petites tumeurs.	»	»
166	**A. Lee.** Americ. Journ. of Obst., VIII, p. 644, 1842.	31	3 accouchements normaux. Multipare.	Hémorrhagies profuses vers le 7e mois. Placenta prævia.	4 fibro-myomes sous-muqueux; 9 fibromes plus petits sous-péritonéaux.	?	»
167	**Longhi.**	?	?	?	Fibroïde du col de l'utérus obturant l'excavation pelvienne.	?	»
168	**Lloyd Roberts.** The Lancet, 1867.	35	Multipare.	Hémorrhagie violente au 7e mois.	Polype fibreux du col gros comme une poire.	?	»
169	**Lorain.** Gaz. des hôp., 1869.	44	Multipare.	?	Deux tumeurs dont l'une grosse comme une tête de fœtus et dure comme de l'os; une autre moins volumineuse.	Siège.	»
170	**Lumpe.** Gaz. hebd, 1860.	51	2 avortements et hémorrhagies.	?	Fibrome utérin du fond de l'utérus du volume d'une tête d'adulte.	?	»
171	**Levret.** Mém. Ac. de ch., 1749.	47	?	?	Polype fibreux occupant la vulve implanté sur un point de la circonférence de l'orifice du col.	?	»
172	**Levret.** Obs. du Dr Guiot.	?	?	?	Polype fibreux implanté au côté droit du col de la matrice dont le pédicule était large de deux travers de doigt.	Sommet poussant la tumeur en avant de lui.	»
173	**Lever.** Guys. Hosp. Rep., 1842.	32	Primipare.	?	Fibrome de la paroi antérieure de l'utérus au niveau de l'union du corps et du col.	?	»
174	**Lever.** Loc. cit.	?	Multipare.	?	Tumeur fibreuse insérée au côté droit du col.	?	»
175	**Lever.** Loc. cit.	?	Primipare.	?	Deux fibromes gros comme une noix au niveau de chaque corne utérine.	Siège.	»

Digitized by Google

ACCOUCHEMENT prématuré.	ACCOUCHEMENT à terme.	DÉLIVRANCE.	INTERVENTION obstétricale.	INTERVENTION chirurgicale.	RÉSULTATS pour la MÈRE.	RÉSULTATS pour L'ENFANT.	ÉTAT DE LA TUMEUR pendant LA GROSSESSE.	ÉTAT DE LA TUMEUR après L'ACCOUCHEMENT.
»	T.	Naturelle.	Version podalique. Arrêt de la tête, difficultés pour l'extraire.	?	Mort 3 j. après accouchement.	Mort.	?	?
»	»	?	Avortement provoqué au 5e mois.	?	Mort de péritonite ayant débuté avant l'opération.	»	Augmentation du volume de la tumeur telle qu'on est forcé de provoquer l'accouch.	?
Au 1e mois.	»	?	Version.	?	Mort de syncope après l'accouchem.	?	?	?
»	T.	?	Opération césarienne.	?	Mort au bout de 2 j.	Vivant.	?	?
Au 1e mois.	»	?	»	Excision du pédicule 57 j. ap. acc.	Guérison.	Vivant.	?	Diminution du volume de la tumeur apr. accouchement.
»	Spont.	?	»	?	Mort d'infection putride 20 j. après accouchement.	?	?	2 j. apr. acc. disparition de la petite tumeur; qq. j après délimitation difficile de la grosse.
?	?	?	?	?	?	?	?	Transformation purulente et calcaire de la tumeur.
»	Spont.	?	»	?	Guérison.	Vivant.	?	Le polype rentra en suivant le mouvement de rétractions de l'ut.
»	Spont.	?	»	Ligature du polype; le lendemain, excision.	Guérison.	Vivant.	?	?
P.	»	?	»	?	Guérison.	Enfant mort dont les membres inf. déformés semblaient moulés sur un corps arrondi ?	?	?
»	Spont. Travail très lent	?	»	?	?		?	Dès le 2e j., flétrissure de la tumeur. Un mois après disparition complète.
»	Spont.	?	»	?	?		?	Diminution progressive ap acc. Disparition complète 4 semaines ap

Digitized by Google

Nos D'ORDRE.	INDEX BIBLIOGRAPHIQUE.	AGE	GROSSESSES ANTÉRIEURES.	GROSSESSE ACTUELLE.	CARACTÈRES GÉNÉRAUX de la TUMEUR.	PRÉSENTATION.	AVORTEMENT.
76	**Lever.** Loc. cit.	?	Multipare.	Douleurs violentes et hémorrhagie.	Polype fibreux pédiculé de peu de volume inséré sur la face postérieure du col.	»	Au 3e moi qq. h. après l'opération.
77	**Lever.** Org. diseases of the utérin, Lond., 1843.	35	?	Hémorrhagies fréquentes. Anémie.	Polype fibreux du volume d'un œuf de poule, pédiculé, implanté sur le col.	?	»
78	**Lever.** In Guy's Hosp. Rep., 1851.	36	Multipare.	Santé très altérée.	Tumeur fibreuse de la face postérieure de l'utérus très dure.	Tête.	»
79	**Mme Lachapelle.** Prat. des accouch., t. III.	?	?	?	Tumeur fibro-cartilagineuse de la lèvre postérieure du col.	?	»
80	**Mme Lachapelle.** Loc. cit.	22	?	Chute.	Tumeur fibreuse dans les parois latérale et postérieure du volume d'une tête de fœtus ayant une dépression que l'on aurait prise pour une fontanelle.	?	»
81	**Legonais.** Thèse de Guyon, p. 124.	?	Multipare.	?	Tumeur fibreuse de la grosseur d'une tête de fœtus à terme de la paroi postérieure.	?	»
182	**Lhemann.** Th. de Magdelaine, Strasbourg, 1869.	?	3 fausses couches.	?	Tumeur fibreuse de la paroi postérieure de l'utérus obturant l'excavation. Un grand nombre d'autres.	Tronc.	»
183	**Lehnertt.** Beitr. Zur. Geb. und. Gyn. Bd. IV, Heft. I.	?	?	?	Fibroïde sous-péritonéal pédiculé.	Siège.	»
184	**Laroche.** Schmid's Jahr, 1855.	28	Primipare.	Rupture spontanée prématurée de la poche des eaux.	Tumeur fibreuse réduisant le diam. antérieur postérieur du détroit supér. à 2 c. 1/2.	?	»
185	**Lisfranc.** Cliniq. chirurg.	?	?	Hémorrhagies abondantes pendant les derniers jours.	Polype fibreux du fond de l'utérus.	?	»
186	**Larcher.** Société de médecine de Paris, 1875.	34	Multipare.	?	Tumeur fibreuse dure, résistante, insérée sur la moitié postérieure de l'orifice interne du col, grosse comme une noix.	»	A la 6e semaine Suivi pendant 3 m. de tranchées et d'hémorrhagies.
187	**Id.**	»	Id	Nouvelle grossesse.	Nouveau pol. fibreux ins. à la face ant. du col.	?	»

Digitized by Google

ACCOUCHEMENT prématuré.	ACCOUCHEMENT à terme.	DÉLIVRANCE.	INTERVENTION obstétricale.	INTERVENTION chirurgicale.	RÉSULTATS pour la MÈRE.	RÉSULTATS pour L'ENFANT.	ÉTAT DE LA TUMEUR pendant LA GROSSESSE.	ÉTAT DE LA TUMEUR après L'ACCOUCHEMENT.
»	»	?	»	Excision de la tumeur ap. torsion du pédicule au 3e mois.	Guérison.	»	?	?
»	Spont.	?	»	Ligature du polype au 4e m. de la gross.	Guérison.	Vivant.	?	?
Procidence du cordon.	»	?	Acc. provoqué pr ponction des membranes au 7e mois.	?	Guérison.	Mort.	Ramollissement de la tumeur pendant la grossesse.	?
»	Travail long et pénible.	?	Extraction de l'enfant.	?	Mort.	?	?	?
Au 8e mois.	»	?	»	?	Guérison.	Fœtus de 8 mois, mort macéré, put s'aplatir et passer.	?	?
?	?	?	»	?	Mort.	?	?	?
?	?	»	Opération césarienne.	?	Mort de péritonite 57 h. après.	Vivant.		?
»	Spont.	?	»	?	Mort par septicémie.	?	?	?
»	T.	»	Opération césarienne.	?	Mort de péritonite le 5e jour.	Vivant.	?	?
»	Spont.	?	»	Ligature de la tumeur le lendemain de l'acc.	Guérison.	?	?	?
»	»	?	»	Excision du polype 3 m. après l'avortement.	Guérison.	»	?	?
»	Spont.	?	»	Extirp. le 50e j. de la gross.	Guérison.	Vivant.	?	?

Digitized by Google

Nos D'ORDRE.	INDEX BIBLIOGRAPHIQUE.	AGE	GROSSESSES ANTÉRIEURES.	GROSSESSE ACTUELLE.	CARACTÈRES GÉNÉRAUX de la TUMEUR.	PRÉSENTATION.	AVORTEMENT.
188	**Mangiagalli.** Obs. I. Milan. 1879.	38	Multipare.	Premier symptôme d'un fibrome deux mois avant la grossesse actuelle. Ecoulement prématuré et spontané du liquide amniotique.	Fibroïde sous-muqueux de la grosseur d'une tête de fœtus placé à gauche sur la paroi inférieure de l'utérus.	Siège. Mode des pieds.	»
189	**P. Mundé.** Americ. Journ. of Obst. New-York, 1880.	36	Primipare.	Jambes incurvées en dedans : à droite, pied-bot valgus; à gauche, pied-bot varus.	Deux tumeurs fibreuses : l'une sous-péritonéale, l'autre interstitielle prises pour une grossesse gémellaire.	Sommet	»
190	**Muller-Kœberlé.** Gaz. méd. de Strasbourg, 1879.	29	Multipare.	?	Deux tumeurs fibreuses de l'utérus : l'une petite à droite et en arrière pédiculée, l'autre grosse à gauche et en arrière sessile.	?	»
191	**Richard-Maury.** New-York med. Journ., 1880.	32	Primipare. Mariée depuis 10 ans.	?	Deux tumeurs fibreuses de l'utérus.	»	»
192	**Merriman.** Synopsis, p. 234.	35	1 avortement.	Hémorrhagies fréquentes. Issue à la vulve de la tumeur pendant un effort de défécation.	Polype fibreux pédiculé en dedans de l'orifice du côté droit.	?	»
193	**Magistel.** Gaz. méd. de Paris, 1836.	43	Multipare.	Développement exagéré du ventre. Rupture prématurée et spontanée des membranes.	Tumeurs fibreuses interstitielles dont une a le volume du poing.	Région lombaire gauche.	»
194	**W.-J. Montgomery.** In Dubl. Quart. med. Journ., 1846.	?	?	?	Tumeur fibreuse pédiculée sur la face postérieure de l'utérus au-dessus du col.	?	»
195	**Montgomery.** Dublin med. Journ., 1835.	?	Primipare.	Douleurs abdominales. Phénomènes de compression des organes du petit bassin.	Tumeur fibreuse insérée au niveau de l'union du corps et du col, dure, immobile.	?	»
196	**Montgomery.** Dublin med. Journ., 1835.	?	?	?	Tumeur fibreuse pédiculée.	?	»
197	**Montgomery.** Signs and sympt. pnegnancy, 1856.	?	Primipare.	Hémorrhagie.	Fibromes avant mariage,	»	Au 2e mois.

Digitized by Google

ACCOUCHEMENT prématuré.	ACCOUCHEMENT à terme.	DÉLIVRANCE.	INTERVENTION obstétricale.	INTERVENTION chirurgicale.	RÉSULTATS pour la MÈRE.	RÉSULTATS pour L'ENFANT.	ÉTAT DE LA TUMEUR pendant LA GROSSESSE.	ÉTAT DE LA TUMEUR après L'ACCOUCHEMENT.
Elévation spontanée de la tumeur avec le travail.	»	Naturelle.	Extraction	?	Mort d'infection purulente.	Petite fille vivante 1,460 gram.	2 mois avant la grossesse, tumeur grosse comme un œuf; au 8e m. grosse comme une tête de fœtus.	?
»	T.	Naturelle.	Forceps.	?	Mort.	Vivant.	?	?
»	T.	?	Réduction de la tumeur au-dessus du promontoire à 5 mois de grossesse.	Gastrotomie Enucléation des tumeurs 6 mois après l'accouchement	Guérison.	Vivant.	?	?
»	»	?	Avortement provoqué au 3e mois.	?	Guérison.	»	Augmentation du volume des tumeurs pendant la grossesse.	?
»	Spont. facile.	Naturelle.	»	Ligature du pédicule de la tumeur au 8e mois.	Guérison.	Mort pendant accouchement.	?	Chute de la tumeur qq. j. après.
»	Procidence du cordon.	Naturelle.	Version. Arrêt de la tête. Forceps sur tête derrière.	?	Mort de métro-péritonite	Mort.	?	?
»	Spont.	Naturelle.	?	Ligature. Excision 18 j. après accouchement	Guérison.	Vivant.	?	Ramollissement et diminution de la tumeur après accouch.
»	19 heur. de travail.	»	Opération césarienne.	?	Mort 21 h. après l'opération.	?	?	?
»	Spont.	Artificielle. Tractions violentes sur le placenta	»	Ligature du pédicule 11 m. après accouch.	Guérison.	Vivant.	?	Expuls. spontanée d'une partie de la tum. 3 m. après acc.
»	»	?	»	?	?	?	Dével. cons. des tum. pend. la gross.: en outre elles sont doul.	

Digitized by Google

Nos D'ORDRE	INDEX BIBLIOGRAPHIQUE.	AGE	GROSSESSES ANTÉRIEURES.	GROSSESSE ACTUELLE.	CARACTÈRES GÉNÉRAUX de la TUMEUR.	PRÉSENTATION.	AVORTEMENT
198	**Madge.** Lond. Trans., 1873.	?	?	?	Tumeurs fibreuses multiples variant entre une noisette et une orange : une d'entre elles était grosse comme une noix de coco.	Sommet	»
199	**Madge.** Societys Transact.	24	Primipare.	Chute.	Tumeur fibreuse de la paroi postérieure du volume d'une orange.	Sommet	»
200	**Madge.** Obs. Trans., 1862.	27	Primipare.	?	Tumeur globuleuse insérée à la paroi postérieure de l'utérus pédiculée. Plusieurs autres tumeurs sur la face externe.	Siège.	»
201	**Malgaigne.** Cité par Thibault. Archiv. génér. de méd., 1844.	22	Primipare.	Douleurs abdominales. Phénomènes de compression sur les organes voisins.	Tumeur fibreuse de l'utérus entre vagin et rectum (libre).	?	»
202	**Moon.** In Oldham. Loc. cit.	30	?	?	Polype fibreux intra utérin du volume d'un gros œuf d'autruche.	?	»
203	**Moret.** Union médicale du Nord-Est, 1880.	42	?	Rupture prématurée et spontanée des membranes à 8 mois	Corps fibreux sous-péritonéaux au niveau de l'union du corps et du col.	Sommet	»
204	**Macfarlane.** In Ingleby's obs. med., p. 142.	?	?	?	Polype du volume d'une tête d'enfant à terme sur lequel s'insérait le placenta.	?	»
205	**Mayor.** In Thibault. Loc. cit.	42	Primipare.	Volume exagéré du ventre. Douleurs abdominales. Rupt. prém. et spont. des membranes.	Tumeur fibreuse de la face antérieure de l'utérus : une autre tumeur en arrière.	?	»
206	**Mayor.** In Thibault. Loc. cit.	?	?	?	Tumeur adhérant au col et remplissant l'excavation.	?	»
207	**A. Moreau.** Soc. anat., 1850.	22	Primipare.	?	Tumeur fibreuse du volume d'une tête de fœtus située dans la paroi gauche de l'utérus.	?	»
208	**Macker.** Th. de Malgaigne. Loc. cit.	?	Primipare.	?	Tumeur interstitielle de la paroi droite de l'utérus.	?	»

Digitized by Google

ACCOUCHEMENT prématuré.	ACCOUCHEMENT à terme.	DÉLIVRANCE.	INTERVENTION obstétricale.	INTERVENTION chirurgicale.	RÉSULTATS pour la MÈRE.	RÉSULTATS pour L'ENFANT.	ÉTAT DE LA TUMEUR pendant LA GROSSESSE.	ÉTAT DE LA TUMEUR après L'ACCOUCHEMENT.
»	T.	?	Forceps.	?	Guérison.	Vivant.	Augmentation considérable du volume des tumeurs.	Pendant l suites de co ches trois su rent la mét morphose r gressive apr l'accouchem
»	Très laborieux. Convulsions.	?	Réduction de la tumeur impossible. Version et forceps infr. Crâniotomie.	?	Guérison.	»	?	?
»	30 h. de travail.	?	Crochet dans l'aine.	?	Mort de péritonite le 3e jour.	Mort.	?	?
?	?	»	Opération cesarienne après un travail de 5 j.	Ponction de la tumeur infruct.	Mort de péritonite le 5e jour.	Mort.	?	
?	?	?	»	?	Guérison.	?	?	Expuls. spor du polype p. une violent contraction r mois ap. acc
Au 8e mois. Procidence du cordon.	»	Naturelle.	Tentatives de réduction du cordon. Forceps infructueux la veille. Le lendemain, forceps réussit.	?	Guérison.	Mort tête broyée offrant la sensation d'un sac de noix.	Augmentation du volume des tumeurs.	?
?	?	Naturelle suivie d'hémorrhagie.	»	?	Guérison.	?	?	
»	6 jours de travail.	»	Opération] césarienne.	?	Guérison 24 j. après.	Vivant.	Augmentation de volume pendant la grossesse.	?
»	Impossible. En travail 16 jours.	»	»	?	Mort.	Mort.	?	
»	Spont.	?	»	Tentatives d'extraction infruct. Extraction facile le 10e j. ap. acc.	Mort de péritonite avec accidents cérébraux.	?	?	Engageme de la tumeu dans le col le 10e jour après l'accou
»	Travail tr. long.	?	Forceps.	?	Mort le 9e j	Mort.	?	?

Digitized by Google

	INDEX BIBLIOGRAPHIQUE.	AGE	GROSSESSES ANTÉRIEURES.	GROSSESSE ACTUELLE.	CARACTÈRES GÉNÉRAUX de la TUMEUR.	PRÉSENTATION.	AVORTEMENT
9	**Mitchell.** The Lancet, 1856.	43	Multipare. 3 accouchem. 2 avortements.	Douleurs abdominales. Vomissements. Marche impossible.	Tumeur fibreuse volumineuse de la paroi postérieure de l'utérus.	Sommet	»
10	**E. Martin.** Schmidts Jahr, 1876.	38	Multipare. 1 acc. à terme. 1 acc. prémat.	Rupture prématurée et spontanée des membranes.	Myome dans la paroi postérieure du col utérin du volume d'une tête d'enfant.	Sommet	»
11	**E. Martin.** Zeit. f. Geb. Fr., 1875.	?	Multipare.	Douleurs abdominales. Hémorrhagie.	Tumeur fibreuse du segment inférieur de l'utérus au niveau du col ayant le volume d'une tête d'homme.	Sommet	»
12	**Id.**	?	Multipare.	?	Tumeur fibreuse volumineuse.	Sommet	»
13	**Mangiagalli.** Loc. cit. Obs. II. V. Hop. Maggiore. Milano, 1878.	?	?	Grossesse gémellaire.	Fibroïde sous-muqueux de la paroi postérieure de l'utérus, de la grosseur d'une noix presque pédiculé.	?	»
14	**Mangiagalli.** Obs. IV. Loc. cit.	46	Multipare	Enorme distension de l'abdomen. Hydramnios.	Fibrome sous-péritonéal à l'angle gauche de l'utérus du volume d'une tête.	Sommet d'abord, puis épaule; mutation; pend. le trav.	»
15	**Neugebauer.** Monat. fur Gebust., 1866.	35	Primipare.	Refroidissement. Douleurs abdominales.	Tumeur fibreuse volumineuse de l'utérus.	?	»
16	**Id.**	?	Multipare. Depuis, 4 acc. normaux.	?	Tumeur du volume d'un œuf de poule.	?	»
17	**Neuscher.** Wurtemberg med. corresp. Bl., nov. 183.				Fibrome interstitiel de la grosseur du poing situé à la paroi postérieure et inférieure de l'utérus obstruant en grande partie le bassin.		
18	**Netzel.** Traduit par Cazin, de Boulogne. Arch. de tocologie, 1876.	38	Primipare.	Douleurs abdominales. Fièvre. Insomnie. Hémorrhagies fréquentes. Hémorrhagie terrible à 8 mois 1/2. Insertion marginale du placenta.	Tumeurs fibreuses multiples volumineuses.	Epaule.	»
9	**Oldham.** Guy's Hosp. Rep., 1841.	?	Primipare.	Hémorrhagies fréquentes.	Polype fibreux de la lèvre antérieure du col pédiculé du volume d'un pruneau.	?	»

Digitized by Google

ACCOUCHEMENT prématuré.	ACCOUCHEMENT à terme.	DÉLIVRANCE.	INTERVENTION obstétricale.	INTERVENTION chirurgicale.	RÉSULTATS pour la MÈRE.	RÉSULTATS pour L'ENFANT.	ÉTAT DE LA TUMEUR pendant LA GROSSESSE.	ÉTAT DE LA TUMEUR après L'ACCOUCHEMENT
»	Travail très long et très labor.	Naturelle.	Forceps. Crâniotomie.	?	Guérison.	»	?	?
»	Très laborieux. Déchirure du vagin.	?	Crâniotomie. Céphalothripsie.	Ponction de la tumeur.	Mort de péritonite 2 j. après.	Enfant mort 3,600 gr.	?	?
»	Spont.	?	»	?	Guérison.	Enfant mort 3,500 gr. Tête aplatie !	?	?
»	Spont.	?	»	?	Mort de péritonite au bout de 8 j.	Enfant mort 3,500 gr. Le crâne apl.	?	?
»	Spont.	?	»	»	Mort de pneumonie.	?	?	La surface d fibroïde alla se gangréner.
A 8 m. 1/2.	»	Naturelle.	Ponction des membranes, quand dilatation du col : 5 cent. Embryotom.	»	Guérison le 18e jour.	»	?	?
»	Spont.	Naturelle.	»	?	Guérison au bout de 8 mois.	Vivant.	?	?
?	?	?	»	?	Guérison.	?	?	Un mois ap le dernier ac couchement, ouverture d'un fistule au-des sus de l'ombilic. Extraction de la tumeu par fragments.
	Accouchement impossible.				Mort sans avoir été délivrée.			
A m. 1/2.	»	»	Réduction impossible. Opération césarienne.	?	Mort 3 j. après l'opération.	Mort et macéré.	Augmentation considérable de la tumeur sous l'influence de la grossesse.	?
»	Spont.	?	»	Torsion du pédicule pendant la gross.	Guérison.	Vivant.	?	?

Digitized by Google

N° D'ORDRE	INDEX BIBLIOGRAPHIQUE.	AGE	GROSSESSES ANTÉRIEURES.	GROSSESSE ACTUELLE.	CARACTÈRES GÉNÉRAUX de la TUMEUR.	PRÉSENTATION.	AVORTEMENT
20	**Oldham.** Loc. cit.	?	?	Hémorrhagie.	Polype fibreux de la lèvre antérieure du col pédiculé.	»	A. A 6 se maine
21	**Oldham.** Mon. f. Geb., 1853, Bd. I.	?	?	?	Polype fibreux dans le col pris pour une inversion de l'utérus.	?	»
22	**Osiander.** Brit. and for med. Review, oct. 1841.	45	2 avortements antérieurs.	»	Tumeurs fibreuses multiples : les unes interstitielles ayant le volume d'une cerise; neuf à dix autres sous-péritonéales.	Sommet élevé. O.I.D.P.	»
23	**D'Outrepont.** Arch. gén. de médecine, v. XXIII, 1830.	46	Primipare.	?	Tumeurs fibreuses nombreuses; trois volumineuses, d'autres plus petites.	Sommet	»
24	**D'Outrepont.** Mem. Zeits. fur. Geb. Bs. IX.	25	Multipare.	?	Tumeur fibro-cartilagineuse.	Siège.	»
225	**Ostertag.** Mon. f. Geb., XXV.	?	?	Placenta prævia.	Tumeur fibreuse volumineuse de l'utérus.	?	»
226	**Priestley.** Obs. Trans. Lond., 1860.	37	Multipare.	Douleurs génér. dans la marche. Leucorrhée abondante.	Tumeur fibreuse aplatie adhérant par une large surface à la paroi postér. de l'utérus.	Sommet O.I.G.A.	»
227	**Pohl.** Mon. f. Geb., 1865.	?	Primipare.	?	Polype fibreux inséré sur le col.	Sommet	»
228	**Pugh.** Treatise of Midwifery, 1754.	?	?	?	Tumeur fibreuse du volume d'un œuf de dinde attachée au col.	?	»
229	**Pillore.** Gaz. des hôpitaux, 1851.	45	Multipare.	?	Tumeur fibreuse piriforme du bord droit de l'utérus adhérant aussi à la paroi postérieure du vagin et à la face ant. du rectum.	Sommet	»

Digitized by Google

ACCOUCHEMENT prématuré.	ACCOUCHEMENT à terme.	DÉLIVRANCE.	INTERVENTION obstétricale.	INTERVENTION chirurgicale.	RÉSULTATS pour la MÈRE.	RÉSULTATS pour L'ENFANT.	ÉTAT DE LA TUMEUR pendant LA GROSSESSE.	ÉTAT DE LA TUMEUR après L'ACCOUCHEMENT.
»	»	?	»	Ligature du polype. Chute 2 j. après.	Mort d'imprudence ap. l'opération.	»	?	»
»	T.	Artificielle.	Version.	»	Guérison.	?	?	Diminution de la tumeur après l'acc. Plus de tum. 4 mois après.
»	24 h. de travail.	Artificielle.	Forceps et version impossibles. Crâniotomie difficile.	?	Mort par épuisement le 3e jour.	»	?	?
»	Laborieux.	?	Forceps.	?	Mort d'hémorrhagie.	?	?	?
»	Procidence du cordon.	Artificielle.	Extraction.	Extirpation de la tumeur 10 semaines après l'accouc.	Guérison.	Vivant.	?	?
?	?	Impossible.	Version.	?	Mort d'épuisement le 6e jour.	?	?	?
»	3 jours de travail.	?	Forceps.	Applic. d'une chaîne de l'écraseur sur le pédicule 15 jours après accouchement. Hémorrhagies conséc.	Guérison.	Vivant ap. accouchem., mais mourut le lendemain	?	15 jours après accouchement, la tumeur apparaît à la vulve.
»	Travail prolongé suivi d'une hémorrhagie.	?	Forceps.	?	Guérison.	?	?	Polype se détacha pendant le passage des épaules.
»	Spont.	?	»	Ligature Excision de la tumeur.	Guérison.	Vivant.	?	?
?	?	»	Opération césarienne.	?	Mort le 8e jour.	Vivant.	?	?

Digitized by Google

	INDEX BIBLIOGRAPHIQUE.	AGE	GROSSESSES ANTÉRIEURES.	GROSSESSE ACTUELLE.	CARACTÈRES GÉNÉRAUX de la TUMEUR.	PRÉSENTATION.	AVORTEMENT.
3	**Pillore.** Gaz. des hôp., 1854.	39	Multipare.	Volume exagéré de l'abdomen. État général très grave quelques jours avant l'accouchement.	Tumeur fibreuse accolée à la paroi antérieure de l'utérus et du vagin ayant long. : 30 cent.; larg. : 24 c.; épaiss. : 16 cent.	Epaule.	»
31	**Patégnat.** Gaz. des hôp., 1840. ?	30	?	?	Tumeur fibreuse très volumineuse faisant tomber le périnée.	?	»
232	**Porro.** Bull. sc. méd. de Bologne, 1873.	?	?	?	Tumeur fibreuse pédiculée de la paroi antérieure et inférieure de l'utérus.	Sommet	»
233	**Porro.** Gaz. méd. de Lombardie, 1873.	?	?	?	Tumeur fibro-cystique volumineuse du segment inférieur et postérieur.	Siège. Mode des pieds.	»
234	**Playfair.** The Obs Journ., 1879.	34	Primipare.		Tumeurs fibreuses nombreuses du fond de l'utérus : une de la grosseur d'une orange dans le col.	?	»
235	**Id.**	?	?	?	Deux fibroïdes de la grosseur d'une noix de coco au fond et sur les côtés de l'utérus.	?	»
236	**Id.**	?	Pluripare.	?	Fibroïde volumineux de la paroi postérieure obstruant l'excavation.	Sommet	»
237	**The Practitioner.** V. IX, 1872.	32	?	Rupture prématurée et spontanée de la poche des eaux.	Tumeur fibreuse tr. volumineuse.	?	»
238	**Peter.** Rapp. par Testeau. Th. de Paris, 1872.	?	?	Hémorrhagies et douleurs très intenses. Menace d'avortement vers le 4e mois. Arrêt des accidents par repos et opiacés.	Tumeur fibreuse de l'utérus.	?	»
239	**Pordham.** Cité par Forget. Loc. cit.	35	Multipare. 4 enfants morts-nés. A chaque accouchement, tumeur sortait à la vulve poussée par l'enfant.	?	Polype fibreux volumineux implanté sur la partie postérieure de l'orifice de l'utérus et à la paroi postérieure supérieure du vagin.	?	»

Digitized by Google

ACCOUCHEMENT prématuré.	ACCOUCHEMENT à terme.	DÉLIVRANCE.	INTERVENTION obstétricale.	INTERVENTION chirurgicale.	RÉSULTATS pour la MÈRE.	RÉSULTATS pour L'ENFANT.	ÉTAT DE LA TUMEUR pendant LA GROSSESSE.	ÉTAT DE LA TUMEUR après L'ACCOUCHEMENT.
»	T.	Naturelle.	Version.	?	Mort.	Mort.	?	?
»	T.	»	Opération césarienne.	?	Mort de péritonite 48 h. ap. l'opérat.	Enfant vivant.	?	?
»	Spont.	?	»	Enucléation de la tumeur deux j. après l'accouc.	Guérison.	Mort.	?	?
»	Contrac. irrégul. Spasme de l'orifice utérin.	?	Débridem. sur le col. Extraction.	?	Mort de péritonite par suite de la rupture d'un thrombus volumineux vulvo-vaginal.	Vivant.	?	?
»	Spont.	?	»	?	Guérison.	Vivant.	Augmentation du volume de la tumeur.	Métamorphose régressive au point que les tumeurs deviennent de vérit. nodules
»	Laborieux suivi d'in. ut.	?	Forceps.	?	Guérison.	Vivant.	?	Réduction du volume des fibroïdes pendant les suites de couches.
?	?	?	Refoulement de la tumeur au-dessus du promontoire. Forceps.	?	Guérison.	Vivant.	?	?
?	?	»	Refoulement impossible. Opération césarienne.	?	Mort par péritonite et asphyxie.	Vivant.	?	?
»	Spont.	?	»	?	Guérison.	Vivant.	Développement très grand sous l'influence de la gestation.	?
»	Spont. En travail depuis 6 j.	Naturelle suivie d'efforts expulsifs.	»	?	Mort le lendemain d'épuisement.	Mort.	?	?

Digitized by Google

Nos D'ORDRE.	INDEX BIBLIOGRAPHIQUE.	AGE	GROSSESSES ANTÉRIEURES.	GROSSESSE ACTUELLE.	CARACTÈRES GÉNÉRAUX de la TUMEUR.	PRÉSENTATION.	AVORTEMENT.
240	**Polaillon.** Soc. de chir., 1874.	27	Primipare.	?	Myome de l'utérus au niveau de l'union du corps et du col sur la face postérieure de l'utérus, non pédiculisée, du volume d'une orange.	?	»
241	**Pajot.** Gaz. des hôp., 1862.	?	Multipare.	Hémorrhagie au 9e mois sans cause appréciable pendant 8 jours avant accouchement. Placenta prævia.	Fibroïde deux fois gros comme un œuf de poule dans la paroi utérine postérieure.	?	»
242	**Radford.** In Oldham Guy's Hosp. Reports, 1844.	?	?	?	Tumeur fibreuse pédiculée.	?	»
243	**Radford.** Loc. ctt.	?	?	?	Polype fibreux pédiculée de 2 pouces de long de la paroi antér. de l'utérus.	?	»
244	**Radford.** Loc. cit.	?	?	?	Polype fibreux pédiculé de l'utérus.	?	»
245	**Radford,** Loc. cit.	?	?	?	Polype fibreux intra-utérin du volume d'une tête de fœtus de 6 à 7 mois.	?	»
246	**Runge.** Schmit's Jahr, 1878.	?	?	?	Fibromes de l'utérus gros comme une tête d'homme.	»	A. A 4 m.
247	**Robert.** Virginia medical Monthly, 1880.	?	?	?	Fibrome du volume d'une tête d'adulte dans l'intérieur de l'utérus.	?	»
248	**Ramsbotham.** Med. Times and Gaz., 1853.	?	Multipare.	?	Polype fibreux sous-muqueux du volume d'une tête de fœtus, pédiculé.	?	»
249	**Ramsbotham.** Loc. cit.	?	Multipare.	Hémorrhagies continuelles.	Polype fibreux du fond de l'utérus sur lequel s'insérait le placenta.	»	A. A 6 m.
250	**Ramsbotham.** Loc. cit.	?	Multipare.	Hémorrhagie au 7e mois.	Tumeur fibreuse de l'utérus sous-péritonéale.	?	»

Digitized by Google

ACCOUCHEMENT prématuré.	ACCOUCHEMENT à terme.	DÉLIVRANCE.	INTERVENTION obstétricale.	INTERVENTION chirurgicale.	RÉSULTATS pour la MÈRE.	RÉSULTATS pour L'ENFANT.	ÉTAT DE LA TUMEUR pendant LA GROSSESSE.	ÉTAT DE LA TUMEUR après L'ACCOUCHEMENT
»	Spont. Au bout de 3 j. de manœuvres diverses. Hémorrhagie.	Artificielle.	»	?	Mort de métro-péritonite 5 jours apr. accouchem.	Fœtus putréfié.	?	Ramollissement de la tumeur.
»	T.	Naturelle suivie d'hémorrhagie.	Perforation du placenta. Version.	?	Mort par hémorrhagie.	Mort?	?	?
»	Spont.	Naturelle. Suivie d'hémorrhagie.	»	?	Guérison.	?	?	Expulsion spont. de la tumeur sous l'influence de fortes contract.
»	Spont. Suivi d'inversion partielle.	Naturelle.	»	?	Mort 15 j. après l'accouchement de pertes av. violents paroxysmes de contraction utérine.	Vivant.	?	?
»	Spont.	?	»	Lig. du polype le lendemain de l'accouc.	Guérison.	?	?	?
»	Spont.	Artificielle.	»	Torsion du pédicule. Extraction de la tumeur et du placenta.	Guérison.	?	?	?
»	»	?	»	?	Mort d'hémorrhagie interne.	Fœtus macéré à 4 m.	?	?
»	Spont.	Rétention du placenta par rétraction du col.	»	?	Mort de métro-péritonite 6 j. après l'accouchement.	?	?	?
»	Spont.	?	»	Ligature 5 jours apr. Chute du pol.	Guérison.	Vivant.	?	Diminution progressive de la tumeur; 4 mois après elle a le volume d'une noix.
»	»	?	»	?	Mort 12 h. après acc. d'épuisem.	»	?	?
»	?	?	Version.	?	Mort 11 j. après.	?	?	?

Digitized by Google

	INDEX BIBLIOGRAPHIQUE.	AGE	GROSSESSES ANTÉRIEURES.	GROSSESSE ACTUELLE.	CARACTÈRES GÉNÉRAUX de la TUMEUR.	PRÉSENTATION.	AVORTEMENT.
1	**Ramsbotham.** Practic. of. Midwifery, 1832.	?	Multipare.	?	Tumeur fibreuse insérée sur la lèvre antérieure du col.	Sommet	»
2	**Ramsbotham.** Medic. Times and Gaz., 1863.	?	Multipare.	?	Tumeur fibreuse de la paroi postérieure de l'utérus faisant saillie dans la cavité. Plusieurs petites tumeurs sous-péritonéales.	?	»
3	**Ramway.** Edinb. med. Jour., 1855.	27	Primipare.	Douleurs dans l'abdomen.	Fibrome interstitiel de la paroi antérieure.	?	»
4	**Keiller.** Edinb. med. Jour., 1864.	40	Multipare.	?	Tumeur fibreuse du fond de l'utérus du poids de 2 livres.	?	»
5	**Retzius.** Schmit's Jahrb., 1855.	?	Multipare.	?	?	?	»
6	**Robinson.** Assoc. med. Journ., 1864.	40	Multipare.	?	Tumeur fibreuse volumineuse au sommet de l'utérus formé par 3 lobes.	!	»
7	**Rankin.** Edinb. Monthy. Jour., 1850.	27	Multipare. 2 accouchem. normaux. 3e retardé. 4e accouch.	?	Tumeur fibreuse volumineuse de l'utérus.	? Sommet !	»
8	**Id.**		5e accouchem.	?	Id.	Siège.	»
9	**Storer.** The Journ. of the Gyn. Soc. of Boston, 1869.	37	?	Ecoulement prématuré et spontané du liquide amniotique.	Tumeur fibro-kystique de la paroi antérieure de l'utérus du volume d'une tête d'enfant envoyant un prolongement adhérant aux parois dn bassin.	?	»
10	**Shipmann.** 845. Americ. Jour. of obst., cité par Harris, 1872.	?	?		Tumeur fibreuse tr. volumineuse de l'utérus.	?	»
11	**Stoltz.** Annales de médec. universelle, in Th. le Sebilleau, p. 27.	26	Primipare. Mariée depuis six ans sans enfants.	Spasme douloureux au moment des règles avant la grossesse.	Tumeur fibreuse du segment inférieur du volume d'un œuf.	?	»

Digitized by Google

ACCOUCHEMENT prématuré.	ACCOUCHEMENT à terme.	DÉLIVRANCE.	INTERVENTION obstétricale.	INTERVENTION chirurgicale.	RÉSULTATS pour la MÈRE.	RÉSULTATS pour L'ENFANT.	ÉTAT DE LA TUMEUR pendant LA GROSSESSE.	ÉTAT DE LA TUMEUR après L'ACCOUCHEMENT.
?	?	?	Crâniotomie.	?	Guérison.	»	?	?
»	Spont. suivi d'inertie utérine et d'hémorrhagie.	?	»	?	Guérison.	?	?	?
»	Spont. laborieux.	Naturelle.	»	?	Mort de péritonite 6 j. après accouchement.	Vivant, mais mort 30 h. après.	?	?
»	Spont. Suivi d'hémorrhagies et d'inversion uterine.	?	»	Extirpation de la tumeur av. écraseur 4 mois après accouchement.	Guérison mais inversion persista.	?	?	?
»	48 h. en travail.	»	Opération césarienne.	?	Mort 46 h. après.	Mort putréfié.	?	?
»	Spont. 24 h. en travail.	Naturelle.	»	?	Mort de péritonite 8 jours après.	Vivant.	?	Tumeurs présentaient un ramollissement central couleur chocolat.
?	Très laborieux.	?	Crochet sur la tête.	?	Guérison.	»	?	?
»	T.	Naturelle.	Extraction.	?	Guérison.	Vivant.	?	Six jours ap le dernier acc. une masse putr. de 10 pouces de long sur 5 de large du poids de 15 onces se présenta dans le vagin et fut extraite.
»	T.	Placenta en décomposition.	Opération césarienne suivie d'amputation de Porro.	Incision de la tumeur.	Mort le 4e jour.	Mort et macéré.	?	»
?	?	»	Opération césarienne.	?	Mort une heure après l'opération.	Mort avant l'opération.	?	?
»	Spasmes du col.	?	Forceps.	?	Guérison.	Vivant.	Ramollissement de la tumeur.	?

Digitized by Google

Nos D'ORDRE.	INDEX BIBLIOGRAPHIQUE.	AGE	GROSSESSES ANTÉRIEURES.	GROSSESSE ACTUELLE.	CARACTÈRES GÉNÉRAUX de la TUMEUR.	PRÉSENTATION.	AVORTEMENT
262	**Stoltz.** Cité par Magdelaine. Thèse de Strasbourg, 1869.	29	Multipare. 1 accouchem. Forceps.	Ecoulement prématuré et spontané du liquide amniotique.	Tumeur fibreuse utérine obstruant l'excavation située au niveau de l'union du corps et du col. Plusieurs autres interstitielles.	?	»
263	**Schneider.** Schweizer Corr. Blatt., 1872.	36	Primipare.	?	Tumeur fibreuse de l'utérus.	»	Au 3e m
264	**Id.**	38	Grossesse deux ans après.	Constipation. Œdème des membres inférieurs. Albuminurie. Dyspnée. Palpitations.	Tumeur fibreuse sous-péritonéale du volume d'une tête d'enfant.	?	»
265	**Soumain.** Cité par Simon. Mém. de l'Acad. de chir., 1763.	?	Multipare.	?	Tumeur fibreuse de l'utérus occupant tout le vagin.	?	»
266	**Skoldberg.** Jahrb. f. Zeitsch. med. fort. von Virchow, 1872.	?	1 avortement à 2 mois.	?	Tumeur fibreuse utérine remplissant l'excavation.	?	»
267	**Spiegelberg.** Mon. f. Geb., 1866.	?	Multipare.	Hémorrhagie pendant 34 jours.	Fibro-myome de l'utérus interstitiel inséré en arrière au niveau de l'union du corps et du col.	Siège.	A 5 m. 1
268	**Spiegelberg.** Arch. fur Gynak., 1863, v. V.	?	?	?	Tumeur fibreuse de la paroi inférieure gauche du col.	?	»
269	**Spiegelberg.** Loc. cit.	35	Multipare.	?	Tumeur fibreuse du segment inférieur de l'utérus.	Siège.	Au 6e
270	**Simpson.** Edinb. Monthly Journ., 1847.	Mariée dep. 10 a.	Primipare.	?	Tumeur fibreuse volumineuse de l'utérus.	?	»
271	**J.-Y. Simpson.** Obst. Works. Edinb., 1855.	?	Primipare.	?	Tumeur fibreuse de la paroi antérieure de l'utérus adhérente à la paroi antérieure de l'abdomen prise pour une grossesse extra-utérine.	?	»

Digitized by Google

ACCOUCHEMENT prématuré.	ACCOUCHEMENT à terme.	DÉLIVRANCE.	INTERVENTION obstétricale.	INTERVENTION chirurgicale.	RÉSULTATS pour la MÈRE.	RÉSULTATS pour L'ENFANT.	ÉTAT DE LA TUMEUR pendant LA GROSSESSE.	ÉTAT DE LA TUMEUR après L'ACCOUCHEMENT.
»	En trav. depuis 4 jours.	»	Opération césarienne.	Refoulement de la tumeur au-dessus du détroit supérieur. Impossible.	Mort de péritonite 40 h. après.	Vivant.	?	?
»	»	?	»	?	?	»	?	?
»	»	Artificielle	Accouchem. provoqué.	?	Métro-péritonite 4 sem. après opération.	Vivant qui vécut 6 semaines.	?	4 sem. après accouchement vives douleurs suivies d'hémorrhagie e de l'expulsion de grosses masses du volume du poing (*Myomes.*)
»	Spont. En travail depuis 4 j.	?	»	Extirpation de la tumeur pendant le trav.	Guérison.	Vivant.	?	?
»	Spont. Ascension spontanée de la tumeur.	?	»	?	Guérison.	Vivant.	?	
»	»	?	»	?	Mort de métro-péritonite. Endocardite. Albuminurie.	»	?	Tumeur ra mollie, enflam mée.
»	T.	Inertie utérine ethémorrhagie.	Opération césarienne.	?	Mort 12 h. après.	Mort avant l'opération.	?	?
»	»	?	»	?	Guérison.	Fœtus mort et macéré.	?	?
»	Très laborieux.	?	Version.	?	Guérison.	Mort-né.	?	?
?	?	?	»	?	Mort de péritonite 10 jours apr. l'accouchement.	?	?	Rupture pédicule so l'influence tiraillem pendant l'in lution.

Digitized by Google

Nos D'ORDRE.	INDEX BIBLIOGRAPHIQUE.	AGE	GROSSESSES ANTÉRIEURES.	GROSSESSE ACTUELLE.	CARACTÈRES GÉNÉRAUX de la TUMEUR.	PRÉSENTATION.	AVORTEMENT.
72	**J. Simpson.** Edinb. Mont. J., 1848.	?	Primipare.	?	Tumeurs fibreuses multiples parsemées sur divers points de l'utérus.	?	»
73	**J. Simpson.** Loc. cit.	?	Primipare.	Rétroversion au 3e mois.	Tumeur du fond de l'utérus. Id.	»	Au 3e mois
74	**Sachtleben.** In Puchelt. Loc. cit.	36	?	?	Tumeurs fibreuses pédiculées ayant le volume d'une poire du fond de l'utérus.	?	»
75	**Sequercé.** In Breslau. Loc. cit.	?	?	?	Tumeur fibreuse volumineuse du col. Plusieurs autres disséminées dans l'utérus.	Siège.	»
76	**Sidey.** Edinb. med. Journal, 1866.	?	?	Douleurs intra-pelviennes. Insertion vicieuse du placenta. Hémorrhagie au 5e mois.	Tumeur fibreuse au fond de l'utérus.	»	Au 5e mois, compliqué d'inversion utérine.
77	**Spaeth.** Zeit. der Geb. Zu Wien., 1860.	38	?	Rétroversion.	Tumeur fibreuse sous-péritonéale du volume d'une tête d'enfant pédiculée située au niveau de la partie moyenne de la face postérieure.	Epaule.	»
78	**Sebileau.** Th. de Paris, obs. II, 1873.	?	?	?	Tumeur fibreuse du volume du poing sur la paroi postérieure à l'union du corps et du col ; pédicule court.	?	»
79	**Susserot.** Philadelphia med. Times, 1877.	43	?	?	Fibroïde intra-mural.	?	»
80	**Scanzoni.** Loc. cit.	?	?	?	Fibroïde de l'utérus ayant le volume d'une tête d'adulte.	?	»
81	**Tarnier.** Obs. inédite.	32	**Multipare.** Un accouchement à terme qui dura 2 jours.	Léger prurit vulvaire.	Fibrome sous-muqueux non ramolli : longueur, 17 cent ; largeur, 12 cent.; pédicule, 8 cent.	Sommet O.I.G.A.	»
82	**Tarnier.** Ann. de gyn., 1879.	33	Primipare.	Rupture prématurée de la poche des eaux.	Tumeur fibreuse volumineuse située en arrière, à l'union du corps et du col. Une autre plus petite sur la paroi latérale gauche.	Sommet O.I.G.A.	»
83	**Tarnier.** Soc. de chir., 1869.	?	?	?	Tumeur fibreuse.	?	»

Digitized by Google

ACCOUCHEMENT prématuré.	ACCOUCHEMENT à terme.	DÉLIVRANCE.	INTERVENTION obstétricale.	INTERVENTION chirurgicale.	RÉSULTATS pour la MÈRE.	RÉSULTATS pour L'ENFANT.	ÉTAT DE LA TUMEUR pendant LA GROSSESSE.	ÉTAT DE LA TUMEUR après L'ACCOUCHEMENT.
»	Spont. très laborieux.	Naturelle.	»	?	Mort de consomption	Mort.	?	?
»	»	?	»	?	Guérison.	Mort. Tête comprimée et aplatie.	?	?
?	?	?	Version.	Réduction des tumeurs.	Guérison.	Vivant.	Sous l'influence de la grossesse, tumeurs deven. de volume d'une tête d'enfant.	?
»	Spont. Travail long.	?	»	?	Mort.	Vivant.	?	?
»	»	?	»	Réduction de la tumeur et de l'utérus.	Guérison.	»	?	?
»	T.	?	Version.	Ponction de la tumeur. Incision. Réduct.	Mort de métro-péritonite, suite de la ponction.	Né vivant. Mort 3 jours après.	Augmentation du volume de la tumeur.	?
»	Spont.	?	»	?	Mort de péritonite généralisée 3 j. après.	?	?	?
»	T.	Artificielle.	Version.	?	Guérison.	Vivant.	?	Fibroïde expulsé ap. l'acc par un process d'élimination.
»	Spont.	?	»	?	?	?	?	Ramollissement et résorption de la tum
»	Spont. 17 h. en travail. Suivi d'une légère inversion.	Naturelle.	»	?	Mort.	Vivant. Poids: 3,060 gram.	?	?
»	T.	»	Opération de Porro, 7 jours après l'écoulement des eaux.	»	Mort.	Mort et putréfié. 4,500 gram.	?	Tumeur adhérente dans l'excavation; ramollie et parsemée de cavités contenan un liquide putr
»	»	?	Accouchement provoqué. Version.	?	Guérison.	Mort pendant l'extraction.	?	?

Digitized by Google

Nos D'ORDRE.	INDEX BIBLIOGRAPHIQUE.	AGE	GROSSESSES ANTÉRIEURES.	GROSSESSE ACTUELLE.	CARACTÈRES GÉNÉRAUX de la TUMEUR.	PRÉSENTATION.	AVORTEMENT.
284	**Tarnier.** Cazeaux. Traité d'acc., 1867.	?	?	?	Tumeur fibreuse développée dans le col et le segment inférieur de l'utérus.	Siège.	»
285	**Thirion.** In Ingleby. Edinb., med. Journ., 1836.	?	Multipare. 6e accouchement retardé. 7e accouchement prématuré au 6e mois.	?	Tumeur fibreuse au niveau de l'union du corps et du col.	Sommet	»
286	**Tanner.** Signs and Diseases of pregnancy. London, 1867.	35	Primipare.	?	Tumeur fibreuse grosse comme une tête d'enfant à terme sur la paroi antérieure.	?	»
287	**Thomas.** The Amer. Journ., 1876. ?	30	Multipare. 5 accouchem. 2 versions dans 2 accouchem. antérieurs.	?	Tumeur fibreuse de la paroi postérieure et des bords de l'utérus obstruant l'excavation.	Sommet	»
288	**Tyler Smith.** Obs. Trans., IV, 1863.	?	?	Placenta prævia.	Tumeur fibreuse utérine.	?	»
289	**Thoumain.** In Levret. Loc. cit.	29	Multipare.	?	Tumeur fibreuse de l'utérus du volume de la tête d'un nouveau-né.	»	A 2 m. 1/
290	**Valerius.** Gaz. méd. de Paris, 1862.	32	Multipare.	?	Tumeur fibreuse pédiculée du volume d'une tête de fœtus insérée à l'intérieur de l'utérus.	?	»
291	**Valtorta.** Giorn. med. Venis., 1867.	28	Primipare.	?	Fibroïde de l'utérus poussé en avant de la tête de l'enfant.	Sommet	»
292	**Vambianchi.** Gaz. med. Prov. Ven., 1863.	?	?	?	Tumeur fibreuse volumineuse interstitielle située à la partie inférieure gauche.	?	»
293	**Veyssière.** Bull. Soc. anat., 1873.	35	?	Diarrhée. Péritonite.	Myomes utérins sous-péritonéaux.	»	Au 4e mois
294	**Vidal.** In Oldham. Loc. cit.	?	Multipare.	?	Polype fibreux.	Epaule.	»
295	**C. West.** Leç. sur les mal. des fem., trad. Mauriac.	?	?	Hémorrhagies datant de 3 ans, disparues subitement.	Polype fibreux inséré sur la face interne du col utérin.	?	»

Digitized by Google

ACCOUCHEMENT prématuré.	ACCOUCHEMENT à terme.	DÉLIVRANCE.	INTERVENTION obstétricale.	INTERVENTION chirurgicale.	RÉSULTATS pour la MÈRE.	RÉSULTATS pour L'ENFANT.	ÉTAT DE LA TUMEUR pendant LA GROSSESSE.	ÉTAT DE LA TUMEUR après L'ACCOUCHEMENT.
?	?	?	?	?	Guérison.	Vivant.	?	Tumeur ramollie au moment de l'accouchement.
»	Spont.	Naturelle.	»	?	Guérison.	Vivant.	?	?
	Spont. très laborieux.	?	»	?	Guérison.	Vivant.	Augmentation considérable pendant la grossesse.	?
?	? Procidence du cordon.		Tentatives inutiles de version. Crâniotomie et embryotomie. Opération césarienne.	?	Mort de péritonite 8 j. après.	Mort avant opération.	?	?
?	?	?	Version.	?	Guérison.	?	?	Disparition du fibroïde dans les sutes de couches.
»	»	Rétention du placenta. Hémorrhagie consécutive.	»	Ligature 10 jours après accouch.	Guérison	»	?	?
?	?	?	»	Ligature du pédicule après accouchement.	?	?	?	Chute du polype 15 jours après accouc.
»	16 h. en travail.	Naturelle.	Forceps.	?	Guérison.	Vivant.	?	?
»	2 jours en travail.		Crâniotomie.	?	Mort.	»	?	?
»	»	?	»	?	Mort de péritonite.	Mort.	?	Adhérences du péritoine et de la tumeur : 2 litres de pus dans le péritoine.
»	T.	?	Forceps difficile.	?	?	?	Augmentation de la tumeur pendant la grossesse.	Diminution et ramollissement apr. acc. Disparit. complète 3 m. ap.
»	Spont.	?	?	Excis. au 3e m. de la gross.	Guérison.	Vivant.		

Digitized by Google

Nos D'ORDRE.	INDEX BIBLIOGRAPHIQUE.	AGE	GROSSESSES ANTÉRIEURES.	GROSSESSE ACTUELLE.	CARACTÈRES GÉNÉRAUX de la TUMEUR.	PRÉSENTATION.	AVORTEMENT.
296	**Waller.** Medic. Times and Gaz., 1853, Legros-Clarke.	41	?	Hémorrhagie un mois avant l'accouchement. Rupture prématurée et spontan. des membranes.	Tumeurs fibreuses de l'utérus ne laissant entre elle et le pubis que 35 millim.	?	»
297	**Wallace.** Brit. med. Journ., 1871.	?	?	?	Tumeur fibreuse volumineuse située dans l'épaisseur du segment inférieur ; long. : 16 cent., larg. : 11 cent., épaiss. : 7 cent.	Sommet	»
298	**Wynn Guglielm.** Obs. Tr., V. XVII.	?	Primipare.	?	Fibroide de l'ntérus calcifié.	?	»
299	**Whittacker.** Cincinnati Lancet, 1878.	?	Multipare.	?	Myome telangiectasique intra-mural.	Sommet	»
300	**Wynn Williams.** Soc. obst. de Londres, 1875.	41	Primipare.	?	Tumeur fibreuse volumineuse de l'utérus interstitielle, calcaire.	?	»
301	**Wiltshire.** Obst. Trans.	?	?	Placenta prævia.	Tumeur fibreuse de la gross. d'une orange.	?	»
302	**Weber.** Wien. med. Halle, 1864.	?	?	Placenta prævia.	Tumeur fibreuse utérine.	»	Au 4e mois.
303	**J. Williams.** Loc. cit.	37	Multipare.	Vers le 6e mois de la grossesse, douleurs semblables aux douleurs de l'accouchement. Vomissements qui durèrent 2 mois.	Tumeur du volume d'une tête fœtale insérée à l'union du corps et du col.	?	»
304	**Weeks.** The Boston med. and surg. Journal, 1877.	39	Primipare.	?	Tumeur fibreuse interstitielle du volume d'une tête d'enfant.	Sommet au-dessus du détroit supérieur. O.I.G.A.	»
305	**Ducas Worship.** Obst. Trans., 1873.	35	Primipare.	Vomissements incoercibles. Grossesse de 6 mois méconnue.	Tumeur fibreuse de l'utérus.	»	»
306	**Wasseige.** Bull. Ac. roy. de med. de Belgique, 1880.	35	1 fausse couc. à 3 mois 1/2.	Douleurs continuelles dans le ventre. Vomissements. Dyspnée.	Tumeurs sous-péritonéales à la région antérieure latér. gauch. de l'utérus. Poids : 4 kg. 500. Diamètre transversal : 17 cent. Huit petites tumeurs.	»	A 4 m. l.
307	**Yeld.** British. med. Journ., 1871.	?	?	?	Tumeur fibreuse de l'utérus du poids de 1,296 gr.	Siège. Mode des pieds.	»

Digitized by Google

ACCOUCHEMENT prématuré.	ACCOUCHEMENT à terme.	DÉLIVRANCE.	INTERVENTION obstétricale.	INTERVENTION chirurgicale.	RÉSULTATS pour la MÈRE.	RÉSULTATS pour L'ENFANT.	ÉTAT DE LA TUMEUR pendant LA GROSSESSE.	ÉTAT DE LA TUMEUR après L'ACCOUCHEMENT
»	T.	Inertie utérine.	Opération césar. Travail pendant 4 j.	?	Mort par affaiblissement grad. 36 h. ap. op.	Vivant.	?	?
?	?	?	Forceps sans succès.	Ponct. de la tumeur infruct. Enucl. pendant le trav.	Guérison.	Mort.	?	»
?	?	?	Crâniotomie. Céphalotrip.	?	Guérison.	»	?	Tumeur éliminée spont.
»	Très-laborieux.	Inertie utérine.	Forceps inutile. Version.	?	Mort par septicémie le 8e jour.	?	?	?
?	?	?	Crâniotomie. Céphalotrip.	Céphalotribe s' tumeur. Extract. de la tumeur.	Guérison.	»	?	?
»	Spont. Déchir. du col et du vag.	?	»	?	?	Mort.	?	?
»	»	?	»	?	Guérison.	»		
»	T.	Naturelle.	Version.	Section du pédicule 20 j. ap. acc.	Guérison.	Mort-né.	?	Pédiculisation et expulsion 20 j. apr.
»	Labor.		Forceps inutile. Version.	?	Mort 36 h. ap. par rupt. de la vessie.	?	?	?
»	»	»	»	»	Mort.	»		»
»	»	»	Amputation de Porro.	»	Mort 6 j. après.	Non viable.	Augmentation de volume	»
?	Procidence du cordon.	?	Crochet sur la tumeur prise pour un placenta dégénéré.	?	Mort du choc 2 h. ap.	Mort dep. 3 j. Fœtus hydrocéphale.	?	?

Digitized by Google

EXPLICATION DES PLANCHES.

PLANCHE I.

Fig. 1. Fibrome du col de l'utérus.
- A. Fibres musculaires coupées transversalement.
- L. Lymphatiques injectés au bleu soluble.
- C. Vaisseau artériel entouré d'une gaine lymphatique.

Fig. 2. Même tumeur.
- A. Fibres musculaires coupées transversalement et plongées au milieu du tissu fibreux.
- B. Fibres musculaires coupées longitudinalement: au milieu d'elles, on voit des îlots de fibres coupées en travers.
- L. Lymphatiques incomplètement remplis par le liquide injecté.
- C. Vaisseau sanguin.

PLANCHE II.

Fig. 1. Tissu utérin immédiatement après l'accouchement.
- A. Tissu conjonctif.
- B. Fibres musculaires coupées transversalement.
- C. Vaisseaux sanguins.

Fig. 2. Fibrome utérin sous-muqueux immédiatement après l'accouchement.
- A. Fibres musculaires coupées transversalement.
- B. Tissu conjonctif.
- C. Nombreux vaisseaux sanguins.

Digitized by Google

Fig. 1

PL I



Fig. 2



Bar-Sec

A. Karmanski ad. nat. del. et lith.

Imp. Lemercier & Cie Paris.

(Verick. Ocul. 1. Obj. 2.)

Digitized by Google

Digitized by Google

Fig. 1

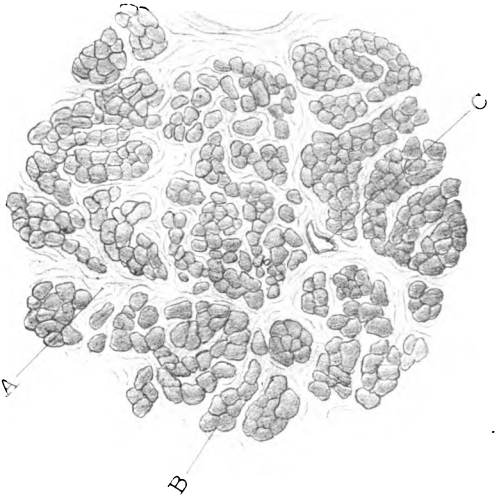

Fig. 2

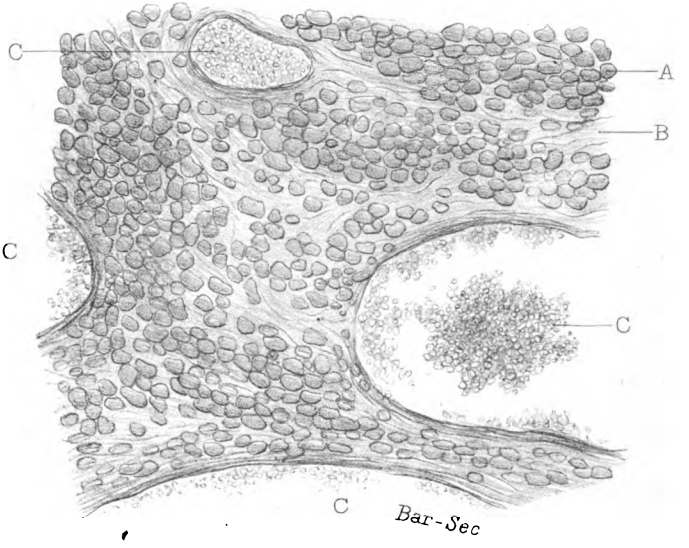

A. Karmanski ad. nat. del. et lith.

Imp. Lemercier & Cie Paris.

(Verick. Ocul. 3. Obj. 3.)

Digitized by Google

Digitized by Google

INDEX BIBLIOGRAPHIQUE

AMUSSAT. — Mémoire sur les tumeurs fibreuses, 1843.
ARAN. — Maladies de l'utérus. Paris, 1866.
ARNOTT. — Medic. chir. Trans. Lond., 1840.
AUBINAIS. — Gazette médicale de Paris, 1844.
ASHWELL. — Guy's hosp. Rep. I, 1834, 1839 et The Lancet, 1854.
ABEAG. — Monat f. geb. Bd. VII.
ATTHILL. — The Dublin jour. of. med. science, 1875.

BARNES. — Clinical history of the diseases of women. London, 1873.
BOIVIN ET DUGÈS. — Maladies de l'utérus, t. II. Paris, 1833.
BAYLE. — Dict. des sciences médicales, t. VII. Paris, 1813.
BROCA. — Traité des tumeurs. Paris, 1869.
BICHAT. — Anatomie générale, 1801.
BECQUEREL. — Traité clinique des maladies de l'utérus et de ses annexes, Paris, 1859.
BAKER-BROWN. — Surgical diseases of women. London, 1861.
BERNAUDEAUX. — Des corps fibreux de l'utérus. Th. de Paris, 1867.

G. BRAUN. — Zur Behandlung des uterus fibroïde. Wiener med. Zeits, 1868.
CHARCOT. — Des kystes hydatiques du petit bassin. Gaz. méd. de Paris, 1852.
CRUVEILHIER. — Anat. path., t. II et III. Paris, 1865.
CHIRURGIE (Société de). — Discussions, 1857, 1868, 1869.
CAZEAUX, revu par Tarnier. — Traité d'Acc. Paris, 1867.
CHÉRIÈRE. — Des fibro-myomes interstitiels. Th. de Paris, 1880.
COURTY. — Traité des maladies de l'utérus et de ses annexes. Paris, 1872.
— Mémoire sur les substitutions organiques. Paris, 1847.
CLAY. — Trans. of the obst. Soc. of Lond., t. V, 1864.
CATERNAULT. — Essai sur la gastrot. daus le cas de fibr. péri-utérin. Th. Paris, 1866.
CHAILLY. — Traité d'Acc. Paris, 1861.
CHURCHILL. — Diseases of women, trad. par Leblond, 1874.
MC. CLINTOCK. — Clinical memoirs on diseases of women. Dublin, 1863.

Digitized by Google

CHAUSSIER. — In Bayle. (Dict. des Soc. méd., t. VII.)
CADÉAC. — Th. de Paris, 1869.
CORNIL ET RANVIER. — Manuel d'histologie path., 1869.
COHNHEIM. — Vorlesungen über Allgemeine pathol. Berlin, 1877.
CAMBERNON. — Considérations sur les causes et la fréquence des polypes utérins. Gaz. méd. de Paris, 1844.
CAZIN (de Boulogne). — Sur l'opération césarienne dans le cas de tumeurs fibreuses utérines remplissant l'excavation pelv. (Mémoire lu à l'Académie de méd. de Paris le 11 mai 1875.)

DOUMAIRON. Etude sur les kystes de l'ov. compliq. gross. Accouch. puerp. Th. de Stasbourg, 1868.
DANYAU. — Journal de chirurgie de Malgaigne, 1844-1846.
— Archives de médecine, 1851.
DUBAR. — Des tumeurs fibreuses de l'ut. compliq. grossesse. Th. de Paris, 1864.
DOHRN. — Mon. fur. geb., vol XXIX, p. 11.
DEPAUL. — Traité d'auscult. obst., 1847.
— Mémoire sur une forme insolite que peut prendre l'utérus pendant la grossesse, etc. (Arch. de tocol., 1876.)
— Bull. Société de chirurgie, 1868-1869.
DUPUYTREN. — Clinique, t. III. Paris, 1839.
DOLBEAU. — Mémoire sur l'enchondrome du bassin. (Journ. du Progrès, 1860.)
DEZEIMERIS. — Journ. des Connaissances méd.-chir., 1836.
DUCLOS. Moniteur des hôpitaux, 1857.
A. DUPUIS. — Considérations sur l'anat. path. des fibromes utérins. Th. Paris, 1871.
DEMARQUAY ET SAINT-VEL, — Traité clinique des maladies des femmes 1876.
DUPLAY. — Bull. Académ. de médecine, t. VII, n° 44.
DUCHEMIN. — Considérations sur les tumeurs fibroïdes de l'utérus Th. de Stasbourg, 1863.

ETLINGER. — Observationes obstetricæ. Bonnæ, 1854.
ELLEAUME. — Traité des maladies des femmes, 1869.
EVANS. — Ingleby's. Obstétric. medicine.
ETCHEVERRY. Des corps fibreux au point de vue de la grossesse, Thèse de Paris, 1864.
EBNER. — Diss. de tumor. quorumd. fibros. uter. in part. et puerp. Inaug. diss. Kœnigsberg, 1865.

Digitized by Google

FORGET. — Bull. de thérapeutique, 1876.
FERRIER. — Thèse de Paris, 1854.
FRITZ. — Archives gén. de médecine, 1859.
FIGUEROA. — Des obstacles que le col utérin peut opposer à l'accouch. Th. de Paris, 1872.
FOLLIN ET DUPLAY. — Path., ext. vol. I, 1861.
FELICI. — Giornal della Acad. di med. di Torino, 1875.
FOCH. — Des hystéromes au point de vue de la fécondation. Th. de Paris, 1874.

GUYON. — Art. abdomen. (Dict. encycl. des sciences méd.) Paris.
GUYON. — Des tumeurs fibreuses de l'utèrus. Thèse d'agrégation. Paris, 1860.
GUÉNIOT. — Des fibromes utérins pendant la grossesse et l'accouchem. Paris, 1868.
— Bull. Soc. de chirurgie, 1868-1869.
GOOCH. — Diseases of women. London, 1831.
GALLARD. — Traité clinique des maladies des femmes. Paris, 1873.
GUSSEROW. — Handbuch der Frauenkrankheiten. Billroth. Stuttgart, 1878.
GUSSMANN. — Wurt. Corr. Blatt, 1868.
GIBON. — Thèse de Paris, 1879.
GERDY. — Des polypes utérins et de leur traitement. Paris, 1833.
GAILLARD-THOMAS. — Traité clinique des maladies des femmes, trad. par Lutaud, 1879.

HERVEZ DE CHÉGOIN. — Journal de médecine, Paris 1829.
HIRSCH. — De cystidum ovarii in Concept. gravid. part. effic. Berlin, 1854.
HECKER. — Kl. d. Geb. II. et M. F. G. vol. XXVI.
HUGENBERGER. — Bericht aus dem Hebammeninstitut, p. 97 et 122.
HOUEL. — Manuel d'Anatomie pathol., Paris, 1857.
HOOPER. — Morbid Anatomy of the human uterus.
HUTCHINSON. — Medic. And. Phys. Journ. vol. 45
HUGUIER. — Des kystes de la matrice et du vagin. (Mém. Soc. de chir. T. I.)
HALL-DAVIS. — Trans. obst. Lond., 1867.
HANCK. — Casper's Wochens, nº 40.
HENRY. — Boston gynecol. Journ. T. IV.
HOOGEWEG. — Verhandl d. Berl. geb. ges. 1852.
HARLIN. — Inaug. diss. Tubingen.
HENOCQUE. — Arch. de Phys. 1873.

Digitized by Google

J. Hue. — Des compressions pelviennes dues aux tumeurs fibreuses de l'utérus et de leur traitement. (Bull. Soc. de chir. 1875.)
Hildebrandt. — Ueber fibr. Polyp. des utérus. Volkman's Sammlung Kl. Vortrage, 1872.
O. Heer. — Ueber fibro-cysten des uterus. In. dissert. Zurich. 1874.

Ingleby. — Edinb. med. Journ. 1836.

Jarjavay. — Thèse d'agrégation. Paris, 1850.
Jetter. — Ueber den Einfluss der Eierstockgeschwulste auf concl. Schwan. Tubingen, 1861.
Joulin. — Traité d'accouchements. Paris, 1867.
Jobert de Lamballe. — Annales de chirurgie, t. XIV.
Jacquemier. — Article Avortement. Dictionnaire encyclopédique des sciences médicales.

Klebs. — Handbuch der path. anat. Berlin, 1873.
Kennedy. — Dublin med. Journ., 1838.
Kiwisch. — Geburtskunde, IIe partie.
Kœberlé. — Documents pour servir à l'histoire des tumeurs fibreuses de la matrice. Strasbourg, 1864.
— Mémoires de l'Académie de médecine, 1869.
Kauffmann. — Monat. f. Geb., 1862.
Kurz. — Deutsch. Zeit. f. prakt. medic., 1877.
Klob. — Path. Anat. der Weiblichen Sexual organe. Wien, 1864.

Litzmann. — Deutsche Klinik, 1852.
Levret. — Mém. Académie de chirurgie, t. III. Paris.
— Observations sur la cure radicale ds plusieurs polypes de la matrice, 1771.
Lebert. — Anat. path. générale, 1859. Soc. de biol., 1852.
Mme Lachapelle. — Pratique des accouch., t. III, 1821.
Lehmann. — Nederl Tydsch. for Genesk, 1854. Schmid's Jahrb., 1855.
Lambert. — Grossesses compliquées de fibromes utérins. Thèse de Paris, 1870.
Luschka. — Monat. f. Geburt, vol. XXVII.
Louis. — Concrétions calculeuses de la matrice. Mém. Acad. de chir., 1848.
Lehnerdt, — Monat. f. Geburt, 1869, Bd XXXIII.
Loir. — Mém. Soc. de chir. de Paris, 1851.
Leguerie. — Gaz. médicale de Paris, 1854.
Langenbek. — Schmidt's Jahrb., août 1851. Deutsch. Klinik, 1859.

Digitized by Google

LUNA.—Des kystes et des polypes utéro-folliculaires de la matrice. Th. Paris, 1852.
LARCHER. — Des polypes fibreux à appar. interm. Arch. gén. de méd. Paris, 1867.
— De la rupture spontanée de l'utérus et de quelques autres particularités dans leurs rapports avec les fibromes intra-utérins. Arch. génér. de méd., 1869.
LEVER. — Organic diseases of the uterus. London, 1843.
— Guy's Hosp. Reports, vol. VII.
LEBEC. — Etude sur les tumeurs fibro-cystiques et les kystes de l'utérus. Th. de Paris, 1880.
R. LEE. — On tumours of the uterus. London, 1847.
LÖHLEIN. — Zeitschrift f. Geb. u. Gynœk, 1877.
LUSK. — New-York med. Journ., 1879.
LEROTY. — Thèse de Paris, 1878.
G. LÉOPOLD. — Arch. der Heilk., 1876.

MALGAIGNE. — Des tumeurs fibreuses de l'utérus. Thèse d'agrég., 1832. Paris.
MOREAU. — Traité pratiq. des accouchem., 1841.
MARCHAL DE CALVI. — Annales de la chir. française et étrangère, 1841.
MAGDELAINE. — Etude sur les tumeurs fibreuses sous-péritonéales. Th. de Strasbourg, 1867.
MAYER (Louis). — Monat. f. geb., 1869.
MARTIN. — Schmidt's Jahrb. B. LXXXVII.
MARJOLIN. — Article utérus (polypes de l'). Dic. en XXX vol. Paris.
MONTFUMAT. — Etude sur les polypes de l'utérus, 1867.
MILLIOT. — Complications des tumeurs fibreuses de l'utérus. Paris. 1875.
MICHAUK.—Beitr. Fur Path. d'utérusfibroïd. in dissert inaug. Leipzig, 1868.
MONTGOMERY. — Signs and sympt. of pregnancy, 1856.
MACFARLANE. — Ingleby's obstetric medicine.
MAYER. — Verhandl. D. Berlin. Geb. ges. 1846.
MANGIAGALLI. — I fibromi uterini. Milano, 1878.
E. MARTIN. — Berlin Klin.k. Wochens, 1875, et Zeit. f. geb., 1876.
MICHELS. — Die fibromyonie des utérus. Stuttgard, 1877.
MIEMEYER. — Nimeyer's Zeitsch. f. geb. Halle, 1828.

NÉLATON. — Clinique par W. Atlee, p. 707, cité par Guyon, p. 49.
NUCK. — Obs. rares de méd. t. II. Paris, 1758.

Digitized by Google

NŒGELE et GRENSER. — Traité d'accouchem. trad. Aubenas, 1869.
NAUSS. — Ueber compli. von Schwang u. s. w. mit myomen des uterus inaug. diss. Halle, 1872.
NEUSCHLER. — Wurtemberg. Corr. B. 15. 1874.
NONAT. — Maladies de l'utérus. Paris, 1868.

OUTREPONT (D'). — Arch. gén. de médecine. 1830.
OLDHAM. — Journal de chir., de Malgaigne. 1844.
Id. — Guy's hosp. rep., 1852. Vol. VIII.
OSTERTAG. — Monatsch. f. geb., 1864.

PUCHELT. — De tumoribus in pelvi partum impedientibus. Heidelberg, 1840.
PUECH. — Annales cliniques de Montpellier, 1857.
PUISTIENNE. — Tumeurs enkystées pelviennes et abdominales. Th. de Paris, 1866.
PINARD. — Ann. de gynécol. Paris, 1880.
POZZI. — De la valeur de l'hystérotomie. Th. d'agrég. Paris, 1875.

RAMSBOTHAM, — Obst. medicine and Surgery. 1856.
RÖHRIG.. — Berlin. Klinik Wochens, nº 30 et suivants.
RANKIN. — Edinb. Mont. Journ. 1850.
RAMSEY. — Edinb. Med. Journ., 1858.
ROPER. — Obst. Trans., V, IV, 1874.
ROTILLON. — Thèse de Paris, 1879.
ROKITANSKY. Anatomie pathol. Vienne, 1825.
ROUX. — Mémoire sur les polypes utérins. Paris, 1809.
ROUTH. — On some points connected with the path. diagn. and treatm. of the fibrous tumours of the Womb. London, 1864.

SÉBILEAU. — Des corps fibreux de l'utérus dans leurs rapp. avec la fécond., la gross., l'acc. Th. de Paris, 1873.
SCHÖLLER. — Verh. d. Ges. f. Geb. in Berlin. IV.
SZUKITZ. — Wien. med. Woch., 1855.
SCARLAU. — Berlin. B. Z. Geb. f. Gyn. Vol. II.
SCHWAAGMANN. — Schmidt's Jahrb. Vol. CXX.
SIMS. — Chirurgie utérine 1865.
SMELLIE. — Treatise on midfwifery, 1778,
SCANZONI. — Précis théoric. et pratiq. de l'art des accouchements, trad. par Ricard, 1859
SUSSEROTT. — Beitrage Zur Casuistik der mit Uterusmyomen Complicirten Geburten. Inaug. dissert. Rostock, 1870.

Digitized by Google

SEDGWICK. — Thomas hosp. Rep., 1870.
SPIEGELBERG. — Lehrbuch der Geburt, 1877, und Monat. f. Geb. XXVIII.
SENDERLING. — Schmidt's Jahrb. 1870.
STOLTZ. — Des myomes intra-utérins, Arch. de Tocol. 1875.
SALESSES. — Thèse de Paris, 1876.
J. SIMPSON. — Cliniq. obst. et gynéc. trad. par Chantreuil, 1874.
DE SINETY. — Manuel de gynécologie, 1879.
SCHULZ. — Zur Casuistik der uterusfibroïde. Diss. Iéna, 1875.
O. SCHRODER. — Cysto fibroïde des uterus. Inaug. diss. Strasbourg, 1873.
SPATH. — Zeitschrift d. Ges. d. Wien. Aert, 1860.
Carl SCHRODER. — Traité d'accouch. trad. par Charpentier, 1875.

TARNIER. — Thèse d'agrég. 1860. — Bull. Soc. de chir. disc. 1869.
TOLOCZINOW. — Wiener med. Presse, 1879.
Th. SAFFORD LEE. — On tumours of the uterus. London, 1847.
TRUMET. — Sur les tumeurs de l'utérus. Th. Paris, 1851.
TRIADOU. — Thèse d'agrég. Montpellier, 1866.
TESTEAU. — Du cancer et des fibromes de l'utérus dans leurs rapports avec la grossesse. Th. de Paris, 1875.
TRÉLAT. — Bull. soc. de chir., 1869.

VOGEL. — Erlanterunget. Zur path. hist. Leipzig, 1843.
VIRCHOW. — Pathologie des tumeurs. trad. par Aronsohn. Paris, 1870.
VELPEAU. — Traité d'accouch. Paris, 1835.
— Médecine opératoire, 1832.
VOLLMER. — Schmidts Jahrb, 1834.
VALTORTA. — Monat. f. Geb., n° 31.
WEST. — Leçon sur les mal. des femmes, trad. par Mauriac, 1870.
WILLAUME. — Arch. génér. de méd. XVIV.
WINCKEL. — Klinik. beob. Zur. Pat. der. geb., 1869.
WEGSCHEIDER. — Verhand d. Berl. geb. ges., 1846.
WENZEL. — Krankheiten des uterus. Mainz, 1816.

Digitized by Google

TABLE DES MATIÈRES

	Introduction	5
CHAP. I.	Historique	8
CHAP. II.	Définition, synonymie, fréquence	9
CHAP. III.	Anatomie et physiologie pathologiques	9
	1° Existence physiologique des fibromes utérins	35
	2° Existence extra-physiologique des fibromes utérins	35
	3° Existence pathologique des fibromes utérins	53
CHAP. IV.	Etiologie et pathogénie	62
CHAP. V.	Influence des fibromes utérins sur la fécondation	71
CHAP. VI.	Influence des fibromes utérins sur la grossesse	83
CHAP. VII.	Influence des fibromes utérins sur l'accouchement	113
	A. Anomalies dans les facteurs de l'accouchement	131
	B. Mécanisme de l'accouchement spontané	132
	C. De la délivrance compliquée de fibromes utérins	145
CHAP. VIII.	Symptômes et Diagnostic	148
CHAP. IX.	Complications	199
	1° Complications pendant la grossesse	199
	2° Complications pendant le travail	208
	3° Complications pendant la délivrance	214
CHAP. X.	Pronostic	218
CHAP. XI.	Conduite à tenir	221
	1° Avant la conception	221
	2° Pendant la grossesse	222
	3° Pendant le travail	214
CHAP. XII.	Influence des fibromes utérins sur les suites de couches	251
	1° Complications	257
	2° Traitement	264
	Tableaux d'observations	270
	Explication des planches	328
	Index bibliographique	329

Paris. — A. PARENT, imp. de la Faculté de Médecine, r. M.-le-Prince, 29-31.

Digitized by Google

Digitized by Google

Digitized by Google

25.A.300.
Des fibromes uterins au point d1880
Countway Library BE09100
3 2044 045 937 992

J. HOLZER
BINDER
BOSTON

Digitized by Google

25.A.389.
Des fibromes uterins au point d1880
Countway Library BEQ9160
3 2044 045 937 992

Digitized by Google